الجامعة السورية الخاصة

كلية الطب البشري
قسم الجراحة

مقاربة البطن الجراحي

أ.د.عاصم قبطان MD-FRCS

إن اصطلاح حالة البطن الحادة لا تستوجب بالضرورة التداخل الجراحي

"The term "acute abdomen" should never be equated with the invariable need for operation."

Zachary Cope, MD, 1927

التعريف *Definition*

القاعدة العامة تؤكد أن غالبية حالات الألم البطني الحاد لمرضى كانوا سابقاً بحالةٍ طبيعية ، و التي تستمر لفترة تصل إلى ستة ساعات أو أكثر هي مسببة بإصابة ذات مغزى جراحي

القراءة الجنينيـة

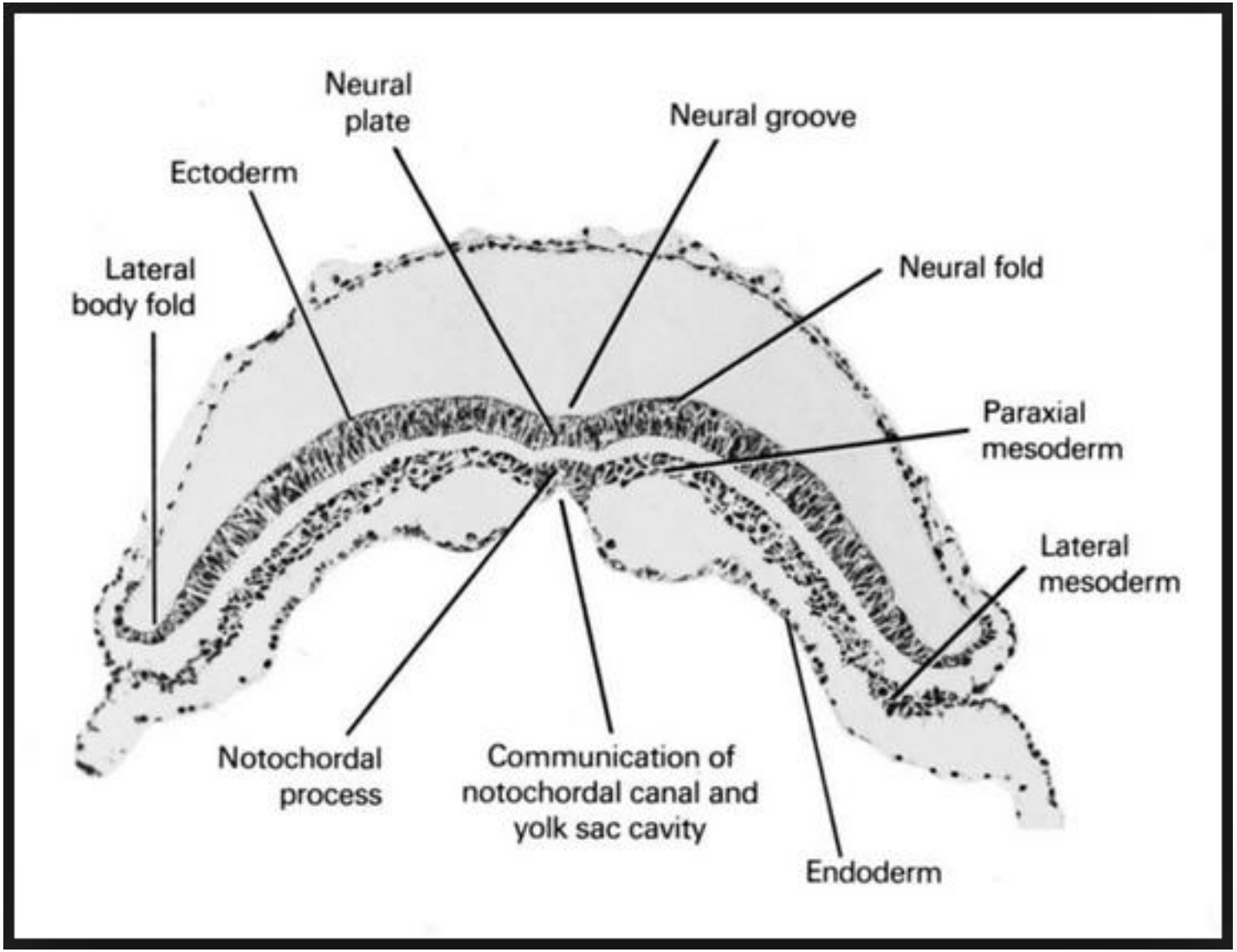

القراءة الجنينية

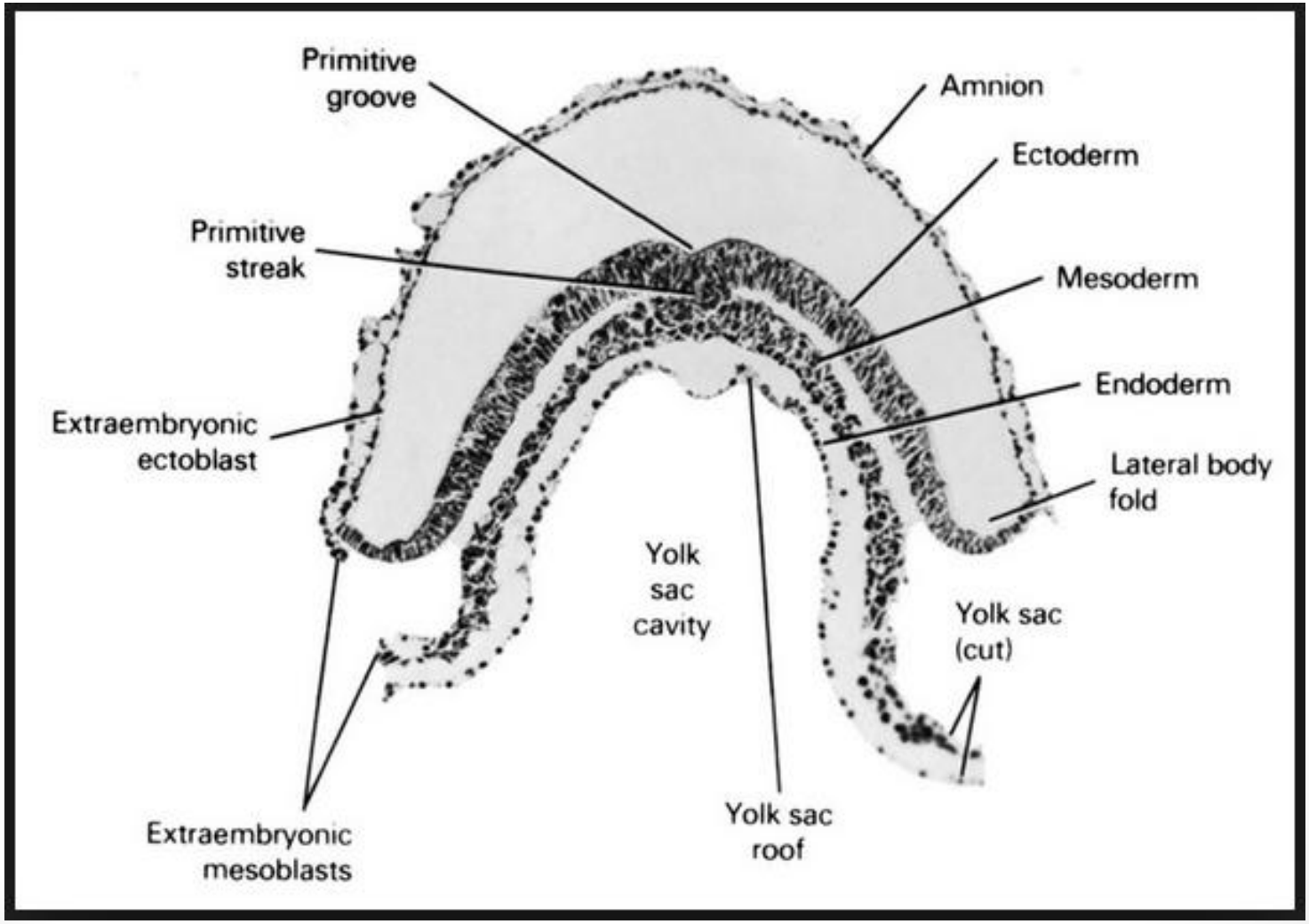

القراءة الجنينيـة

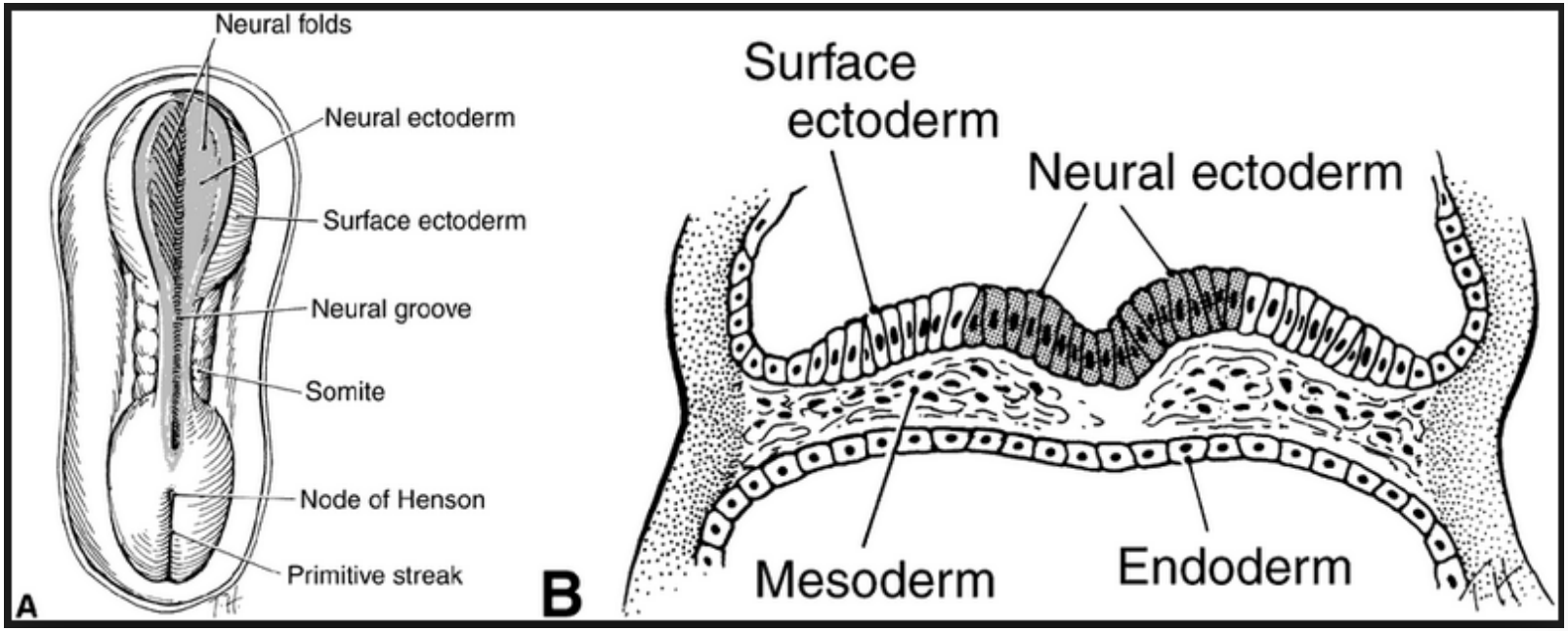

القراءة الجنينيـة

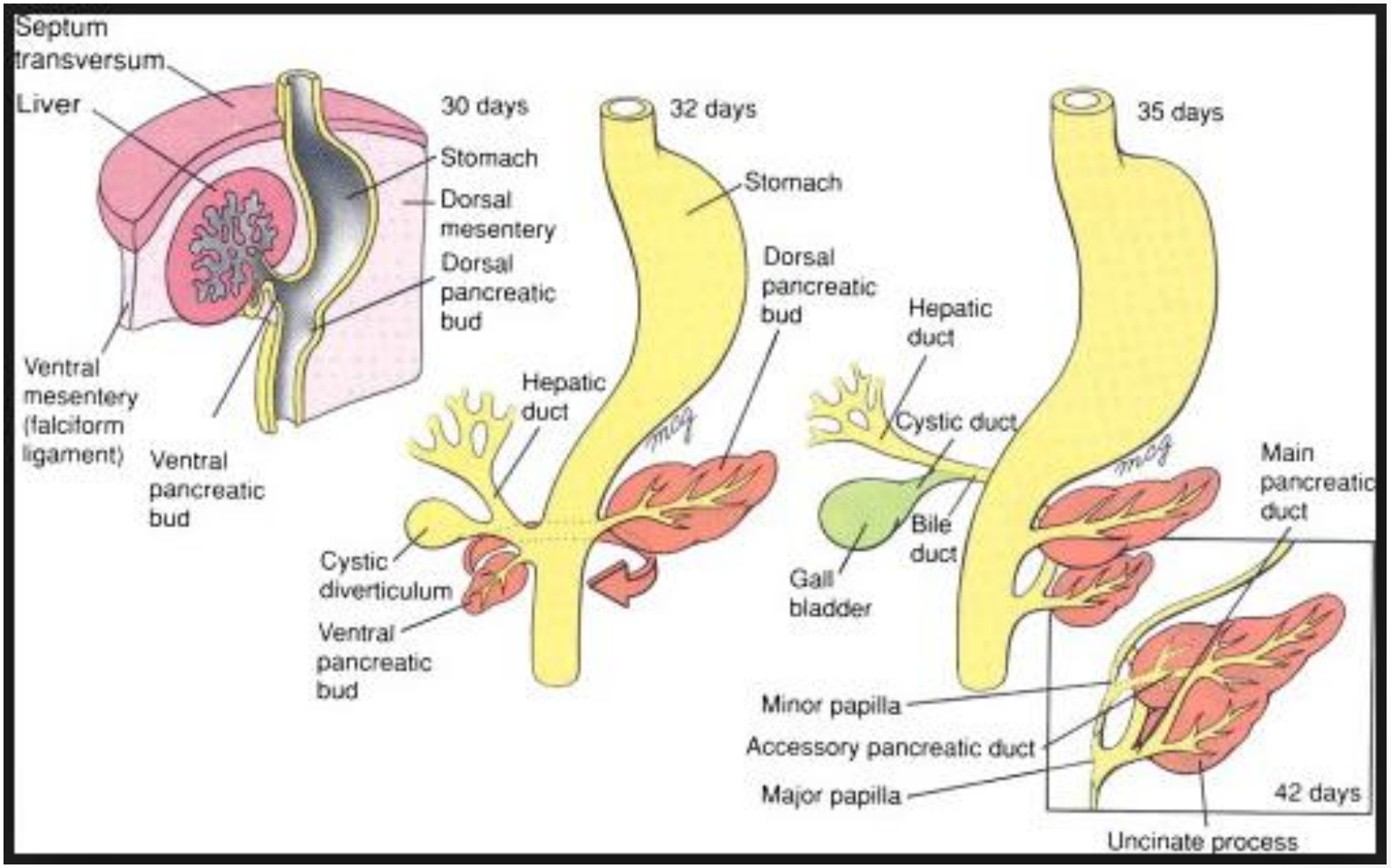

القراءة الجنينيـة

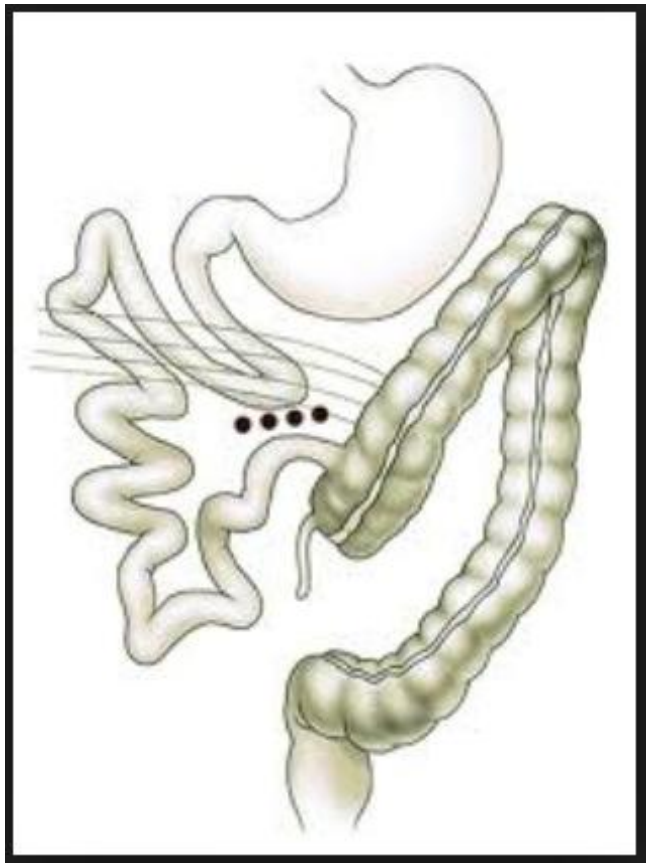

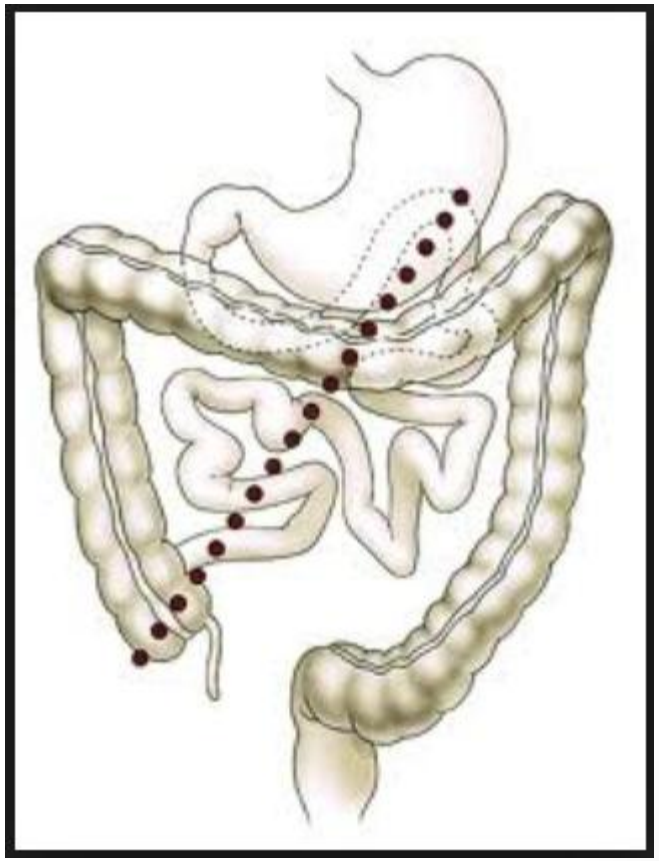

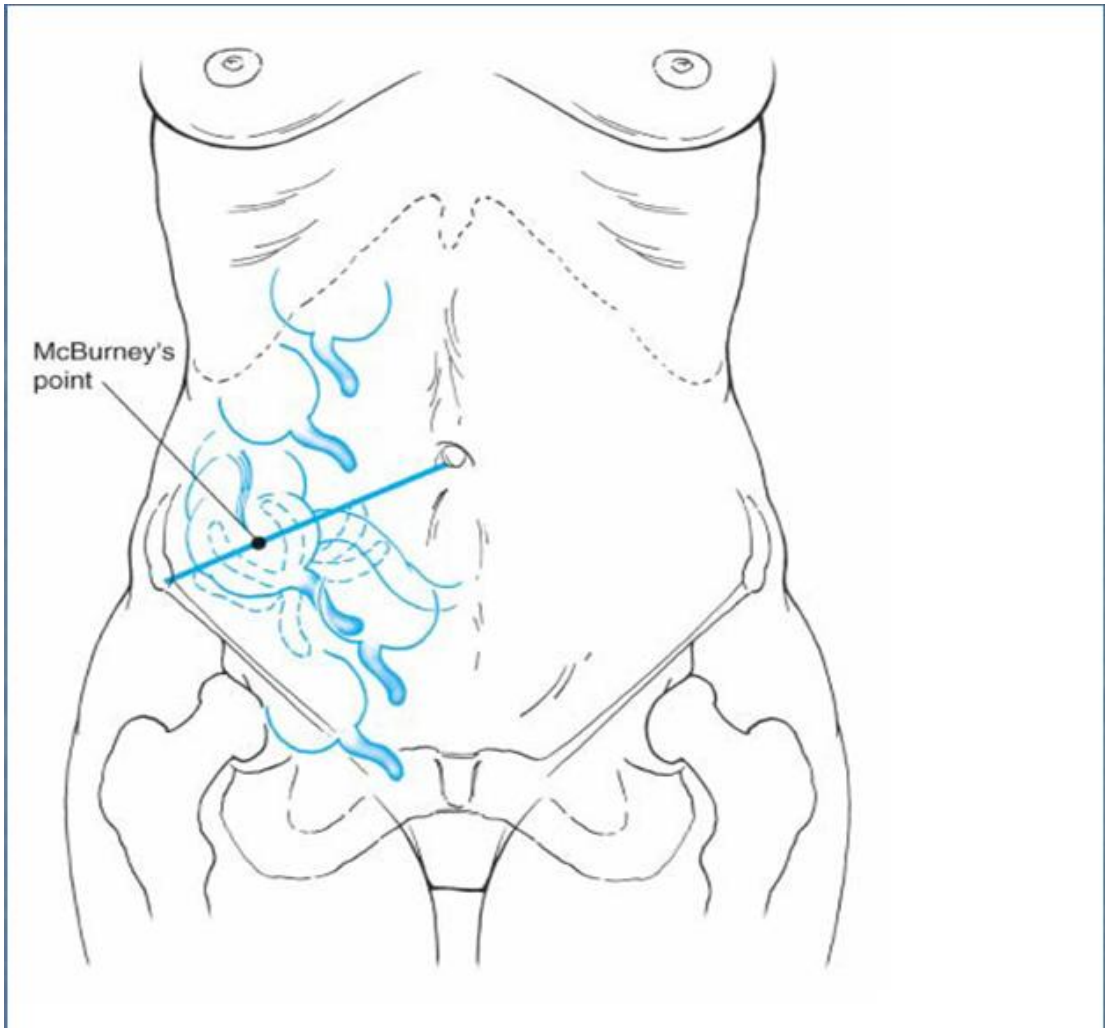
McBurney's
point

الجملة العصبية اللاإرادية

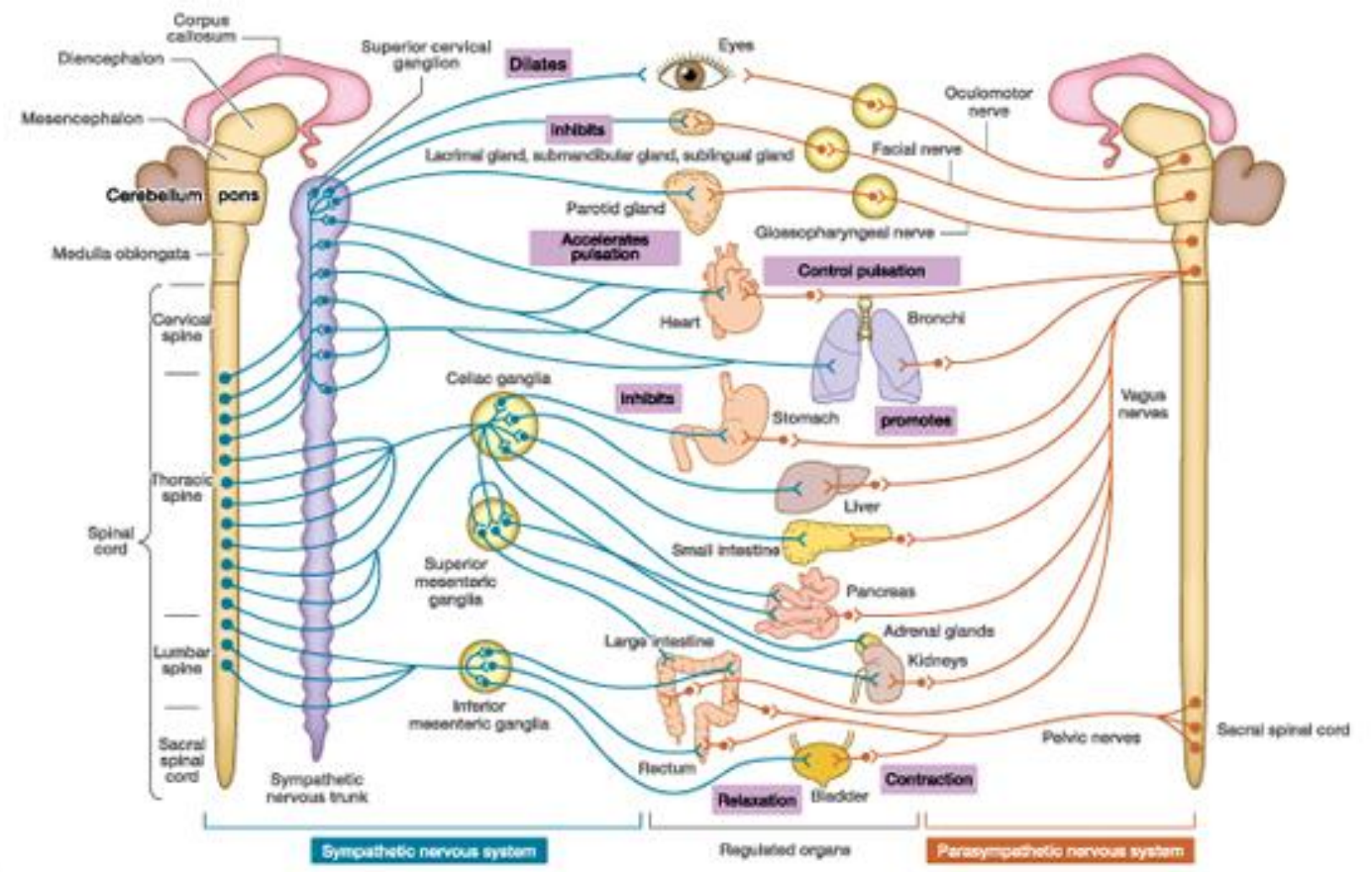

Constitution of the Autonomic Nervous System and Control on Each Organ

ضرورة المعرفة التشريحية

- المعرفة الأكيدة للتشريح التطبيقي تسهل الوصول إلى التشخيص الصحيح
- المعرفة الأكيدة للتشريح التطبيقي تفسر آلية الألم الموجه

Copyright © The McGraw-Hill Companies, Inc. Permission required for reproduction or display.

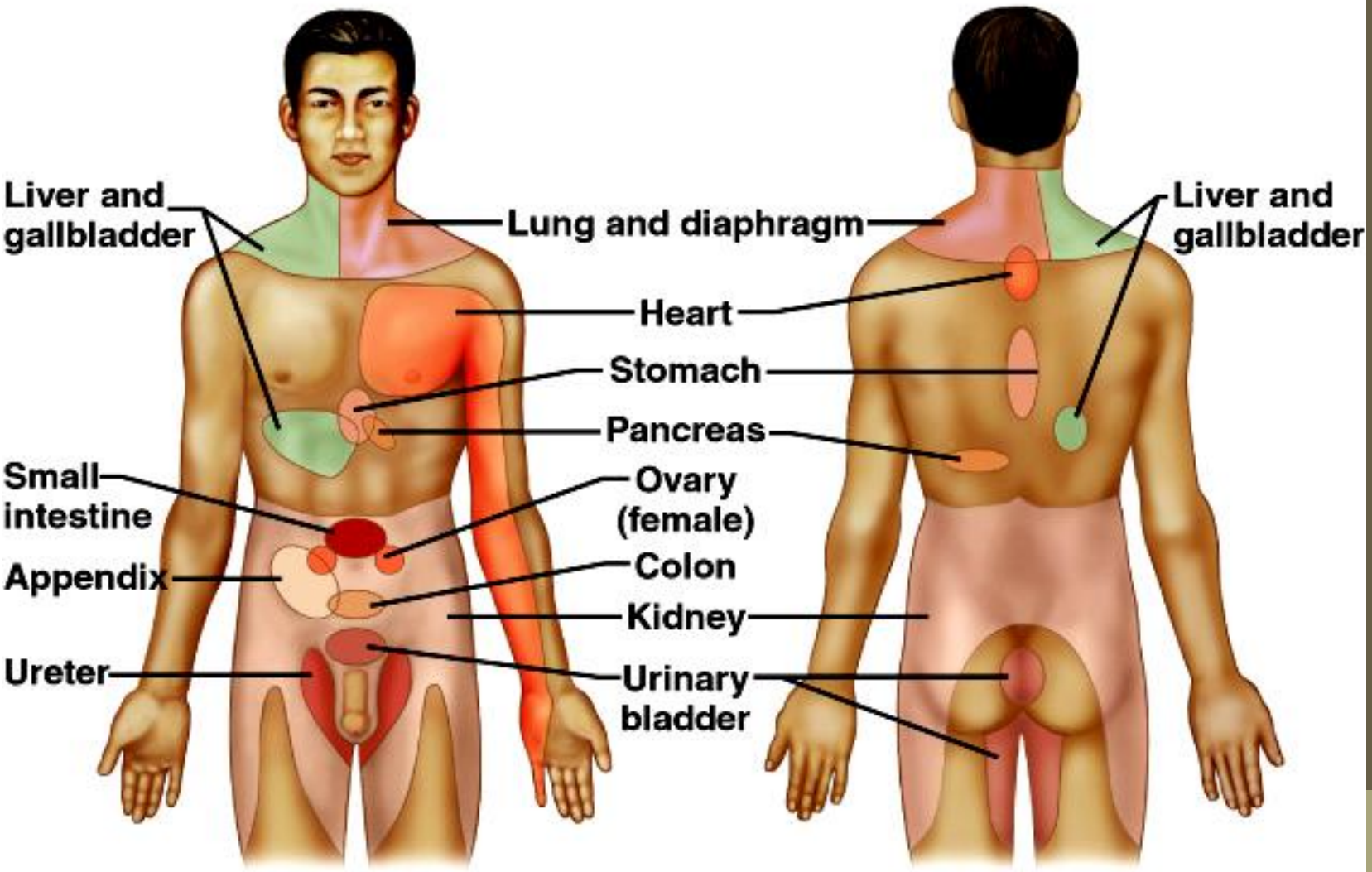

ضرورة المعرفة الفيزيولوجية

- **الألم الحشوي Visceral Pain**: الأنبوب الهضمي غير حساس للمس أو الالتهاب أو الهرس أو القطع و يحدث الألم الحشوي في حالة توسع الأنبوب الهضمي المتكون من عضلات ملس لا إرادية أو تمططه ، و في حالة التشنجات المعوية في حالات انسداد الأمعاء ، و يتظاهر الألم الحشوي بشكل قولنجي متردد في البداية ، و الأمثلة على ذلك عديدة منها انسداد الأمعاء و القولنج الصفراوي و القولنج الكلوي و الحالبي . يترافق الألم الحشوي أحياناً أو غالباً بالألم الموجه أو بالشعور بالخدر و النمل في المناطق التشريحية المعصبة جنينياً بنفس المنشأ الجذري العصبي .
- **الصدمة Shock** : **الصدمة البدئية** تحدث بسبب التنبيه الحاد للنهايات العصبية الحسية المسببة عن تفاقم الألم الحشوي كما في حالة انثقاب قرحة معدية ، أو قولنج صفراوي أو كلوي حاد .
- **الصدمة التالية أو الثانوية** تتظاهر بنفس أعراض الصدمة لاحقاً بسبب وهط عام (هبوط) قد تكون ناجمة عن الألم و لكن الأغلب أنها تنتج عن فقد السوائل من لمعة الأوعية إلى المسافة الخلالية (Extravascular compartment) أو بسبب النزف الحاد أو بسبب الانسمام الجرثومي (Septicemia) .
- **حس فرط الخدر Hyperaesthesia** : يحدث بحسب التوزع التشريحي للنهايات العصبية الحسية و التي تنتهي إلى نفس المحطات التي تنتهي إليها الأعصاب الحسية الواردة من المساحات الجلدية الموافقة .

Hyperaesthesia حس الخدر

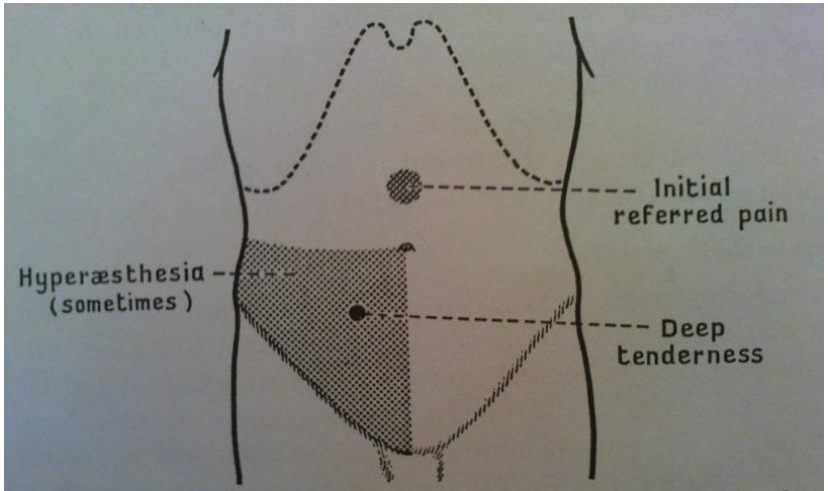

FIG. 15.—Diagram to show the common position of initial referred pain, the position of deep tenderness (nearly always to be elicited when abdominal wall not rigid), and the iliac triangle of hyperæsthesia found in many cases of appendicitis.

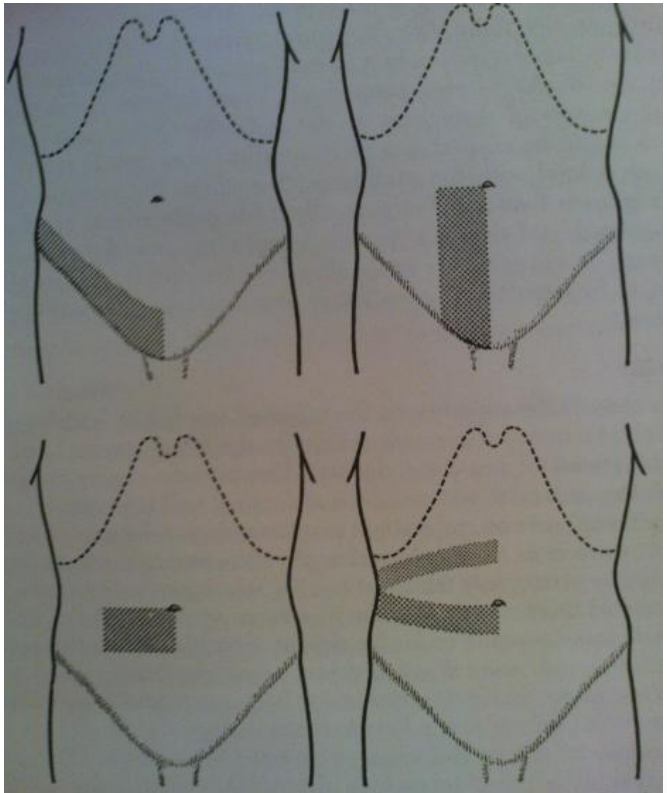

FIG. 16.—Types of hyperæsthesia (to pin-stroke) which may be found in cases of acute and subacute appendicitis.

- آلية حدوث الألم : Onset
- التـوزع : Distribution
- شكل الألـم : Character

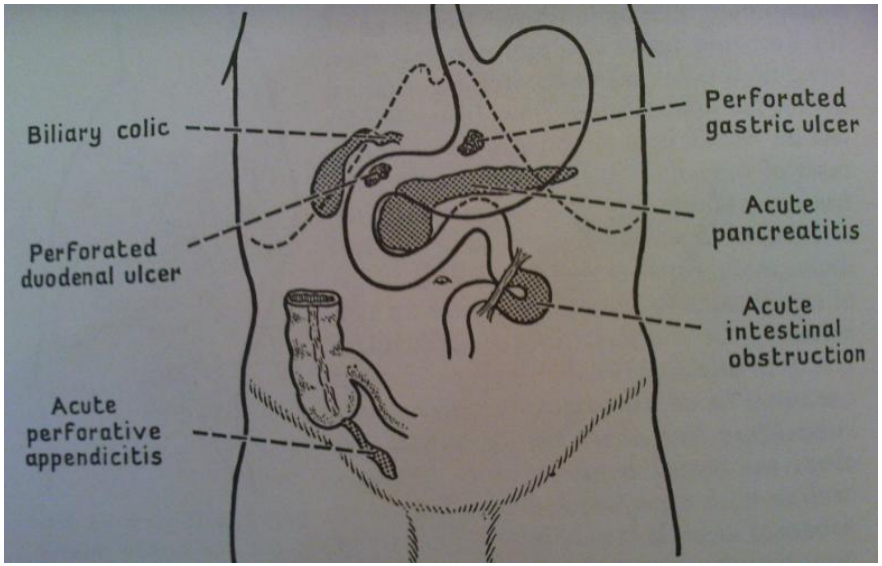

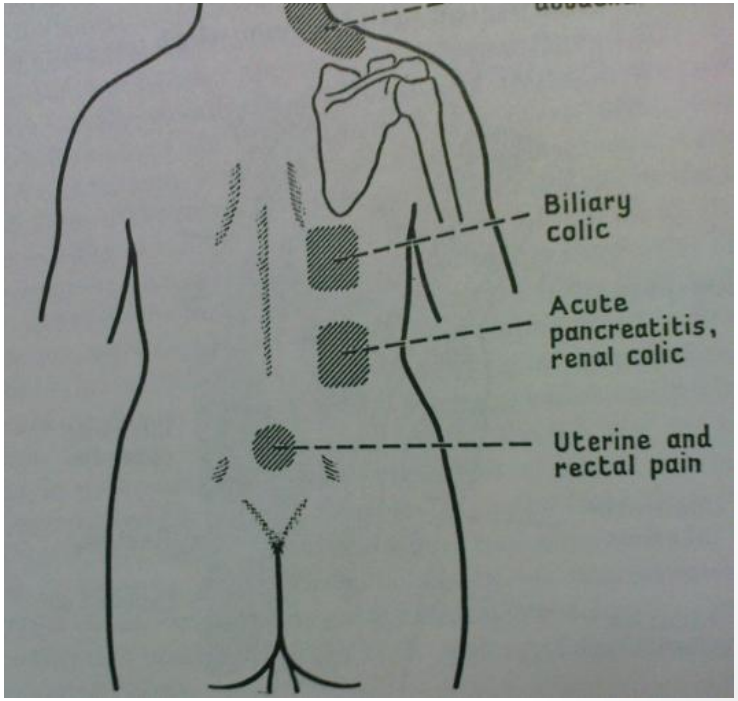

آلية تشكل الألم

- الألم الحشوي Visceral pain
- الألم الجسدي Somatic Pain
- الألم الموجه Referred Pain

Visceral Pain Characteristics

- Less severe pain
- Poorly localized
- The pain is usually dull or aching and constant or intermittent

Parietal Pain Characteristics

- Parietal pain occurs when there is an irritation of the peritoneal lining .
- The peritoneum has a higher number of sensitive nerve fibers
- The patient will typically present in a guarded position with shallow breathing.

آلية تشكل الألم

- الألم الحشوي Visceral pain: في البداية البيريتوان الحشوي غير حساس باللمس أو بالهرس أو بالقطع ، الحساسية للألم تحدد بسبب توسع الحشا الأجوف
- الألم الجداري Somatic Pain : يأتي تالياً عند ملامسة الحشا الملتهب للبيريتوان الجداري Parietal Peritoneumمما يؤدي لتشنج العضلات الجدارية السطحية التي تغطي الناحية التشريحية مما يؤدي لحدوث الدفاع العضلي في جدار البطن Guarding
- الدفاع الجداري Guarding يمكن أن يكون موضعاً و يعني ذلك الارتكاس البيريتواني الموضع ، و يمكن أن يتطور إلى الإرتكاس البيريتواني العام General Peritoneal Reaction و يمكن تسميته Peritonisim أو التهاب البيريتوان الموضع Local Peritonitis أو التهاب البيريتوان الحاد المعمم General Peritonitis .
-

الأقياء

تتسبب الأقياء في حالات البطن الحادة عن :

1. أقياء باكرة تحدث نتيجة تخريش حاد للنهايات العصبية في البيريتوان الجداري
2. أو المساريقا (انثقاب القرحة الهضمية – التهاب الزائدة الغانغريني – انفتال كيسة المبيض)
3. لا يؤدي تخريش البيريتوان الحشوي لحدوث الأقياء دائماً (النزف التالي لانفجار حمل خارج الرحم)
4. أقياء متأخرة نسبياً تحدث بسبب انسداد الأحشاء (الأنبوب الحشوي المغلف بالعضلات اللاإرادية) كما في الأقنية الصفراوية ، الحالب ، قناة فالوب ، الأمعاء الدقيقة و الغليظة و يرتبط حدوثها بحسب مستوى الانسداد حيث تكون باكرة في الانسدادات العالية و متأخرة في الانسدادات البعيدة ، الزائدة الدودية
5. تختلف طبيعة المواد المقيئة بحسب طبيعة محتوى الحشا الأجوف و مستوى الانسداد
6. نتيجة امتصاص السموم (الذيفانات Toxins) التي تؤثر على المراكز العصبية مباشرة

الغثيان و فقدان الشهية

تلاحظ لدى كل الأعمار و باكراً و خصوصاً لدى الأطفال و تسبق القيء و استمرار هذه الأعراض يدعو للشك بحدوث التهاب الزائدة الحاد

حركة الأمعاء الغليظة

- المهم ملاحظة حدوث تغير في حركة الأمعاء
- حدوث اسهالات يعقبها توقف فعل البراز يشير إلى حدوث شلل معوي إما بسبب التهابي أو ميكانيكي

التأكد من انتظام الدورة الشهرية لدى النساء

الفحص السريري

- المنظر العام
- وضعية المريض على سرير الفحص
- النبض – عدد مرات التنفس – الحرارة
- اللسان

فحص البطن

- **شكل البطن** : المسطح – الزورقي – المنتفخ قليلاً – المتطبل
- **البطن المتنفس**
- **اصغاء البطن**
- **الجس**
- **القرع**
- **الألم المرتد Rebound Pain**
- **الدفاع Guarding**
- **القساوة Rigidity**
- **فرط الحساسية الجلدية Hyperaesthesia**
- **الجس الوحيد و الجس المزدوج للخاصرتين**
  Unimanual & Bimanual palpation of loins
- **فحص الحوض المشارك مع فحص البطن**
- **المس الشرجي و المس المهبلي**

الفحوص المخبرية و الشعاعية

- تعداد عام و صيغة و صفيحات
- فحص البول
- صورة الصدر
- صورة البطن
- الفحص بالأمواج فوق الصوتية
- التصوير الطبقي المحوري و الحلزوني و متعدد الشرائح

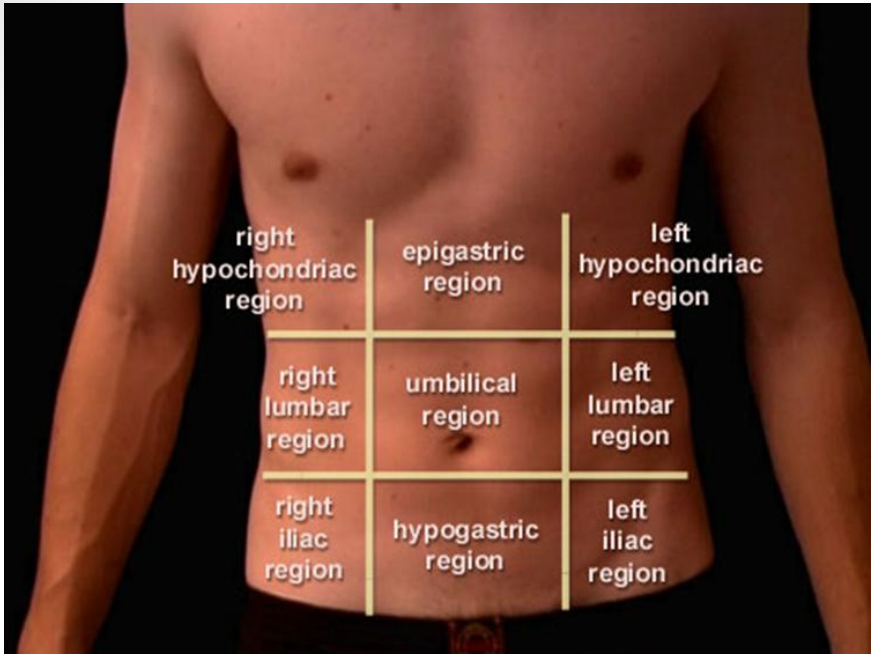
right hypochondriac region
epigastric region
left hypochondriac region
right lumbar region
umbilical region
left lumbar region
right iliac region
hypogastric region
left iliac region

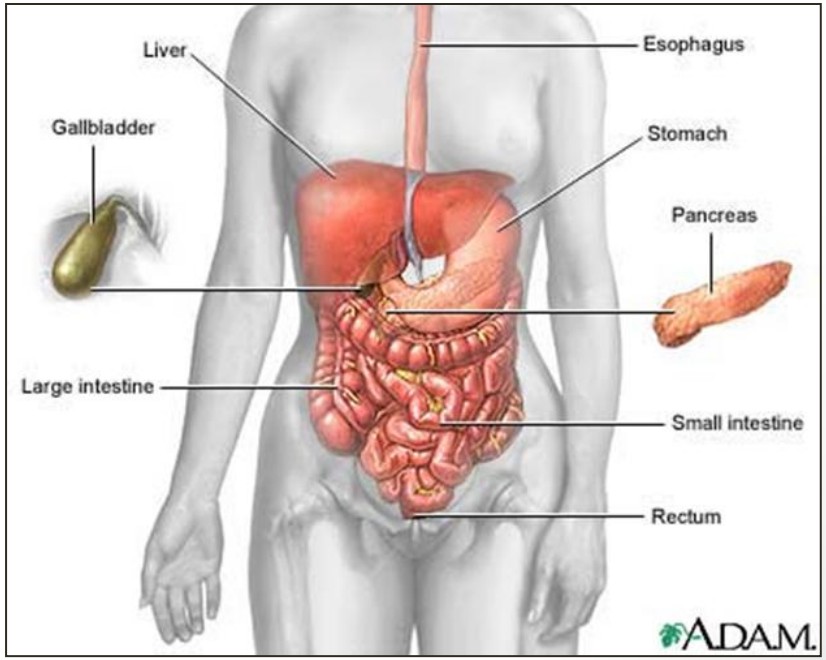
Liver
Esophagus
Gallbladder
Stomach
Pancreas
Large intestine
Small intestine
Rectum
A.D.A.M.

علامات التهاب البيريتوان الحاد
Signs of Acute Peritonitis

- علامة الألم المرتد Rebound Tenderness
- الدفاع Guarding
- البطن الخشبي Wooden Abdomen
- غياب أصوات الأمعاء Absent Bowel Sounds

البطن الحاد

- يعتبر الألم البطني من الأسباب المتكررة التي تدعوا لزيارة الطبيب أو أقسام الاسعاف
- غالباً ما تكون الشكوى السريرية محددة و يعتمد التشخيص على زمن بدء الأعراض و تطورها و زمن زيارة الطبيب
- تنوع الحدثية الإمراضية الحادة ضمن جوف البطن يتطلب المداخلة الاسعافية لمعالجة الحالة السريرية جراحياً أو داخلياً بعد التأكد من التشخيص الصحيح

البطن الحاد

- من أهم الأمور تقييم المريض من قبل طبيب أخصائي خبير ، حيث يمكن بعد ذلك اعطاء المريض بعض المسكنات الملائمة
- لا يجوز إعطاء المضادات الحيوية قبل وضع التشخيص السريري النهائي .
- يستطيع الطبيب المتابع اجراء جملة من الفحوص المخبرية و الشعاعية المكملة للوصول إلى تقييم حقيقي لتطور الحالة المرضية سلباً أو إيجاباً

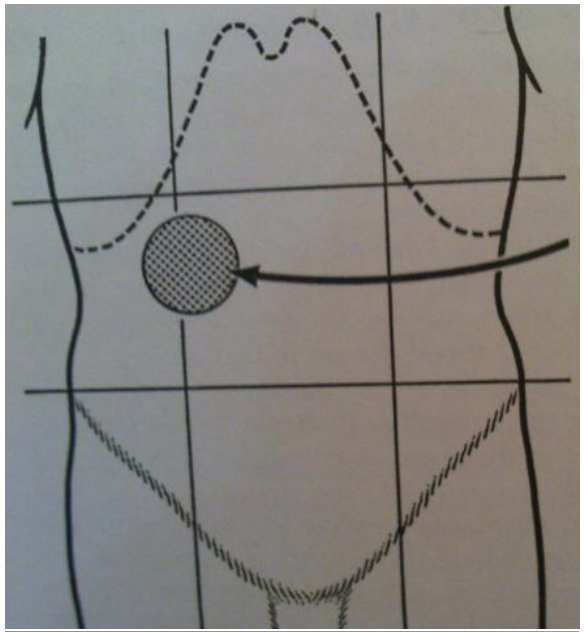

Leaking duodenal ulcer; Acute cholecystitis; Appendicitis with high appendix; Pleurisy.

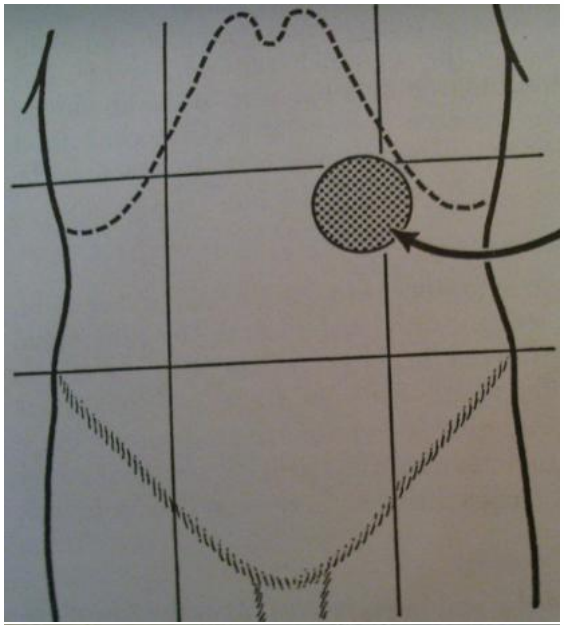

Perforated gastric ulcer (subphrenic abscess); Jejunal diverticulitis; Rupture of spleen (spontaneous); Leaking aneurysm of splenic artery; Acute perinephritis.

Diverticulitis: Pericolitis around cancer of colon; Pelvic peritonitis spreading upward.

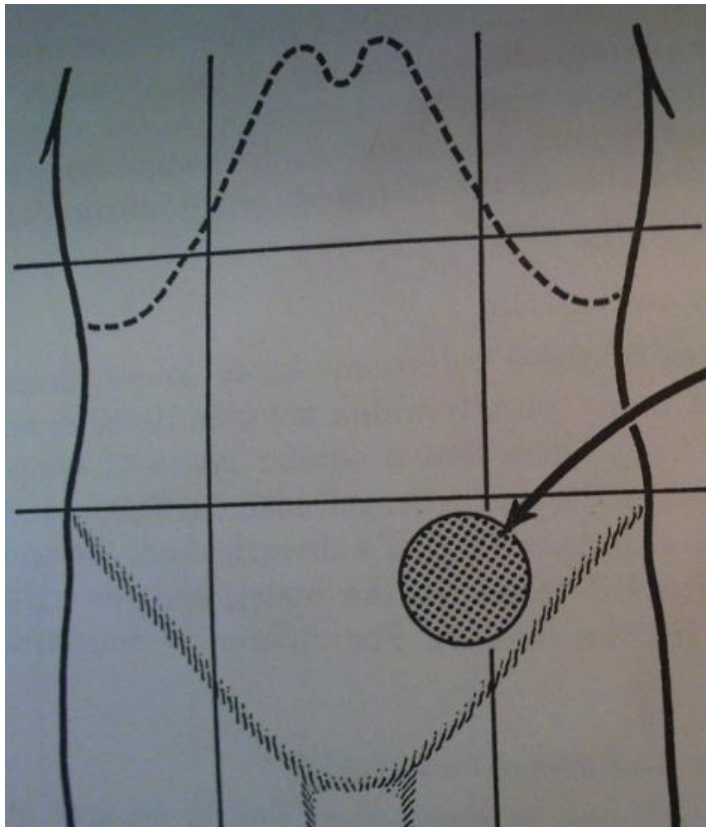

Appendicitis; Leaking duodenal ulcer; Pyelitis; Acute pancreatitis; Regional ileitis (exacerbation); Inflamed ileocæcal glands; Inflamed Meckel's diverticulum; Cholecystitis (low gall-bladder); Biliary peritonitis.

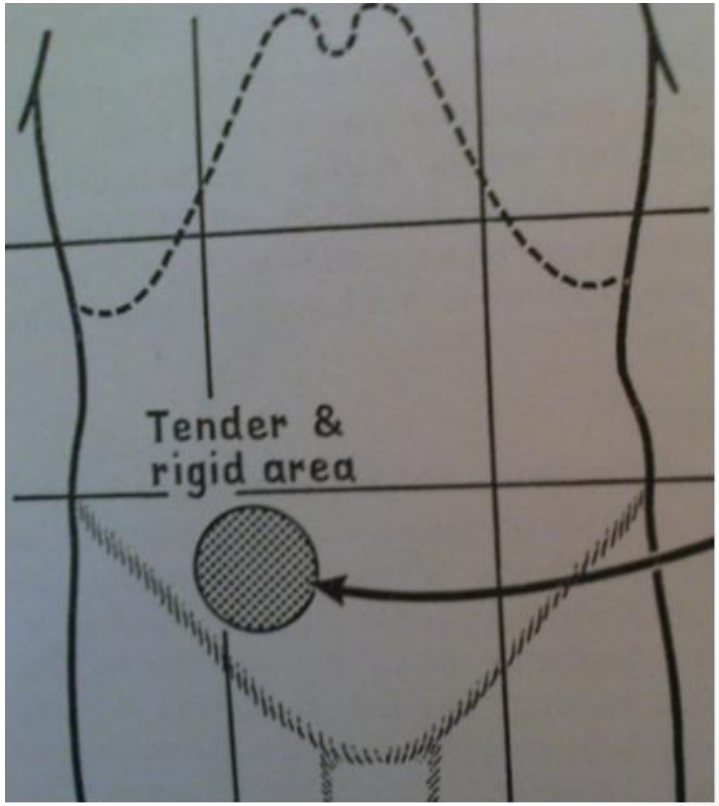

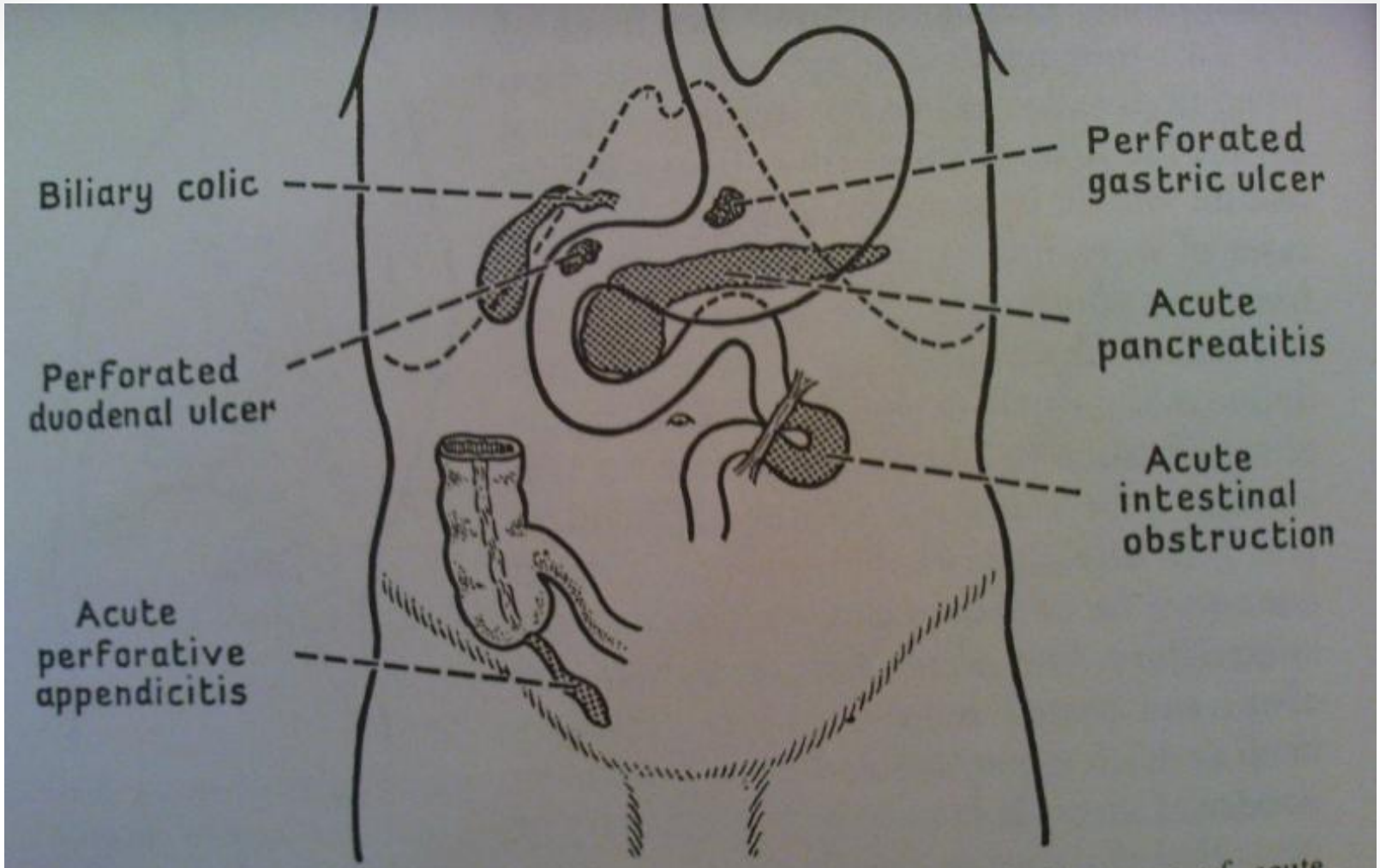

FIG. 21.—Diagram to illustrate the more common abdominal causes of acute collapse. (In the female ruptured ectopic gestation should be added.)

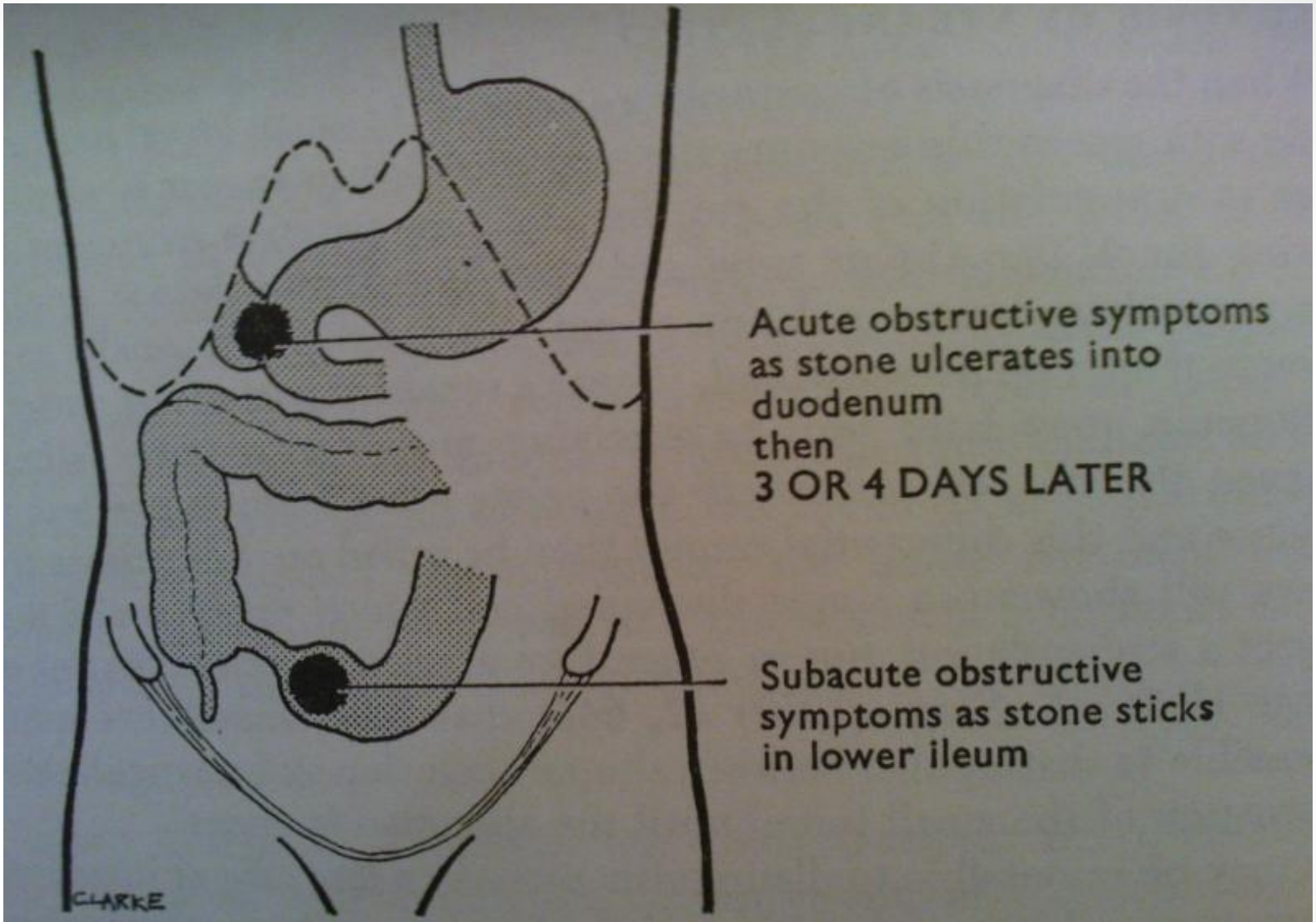

FIG. 24.—Gall-stone obstruction of the small intestine.

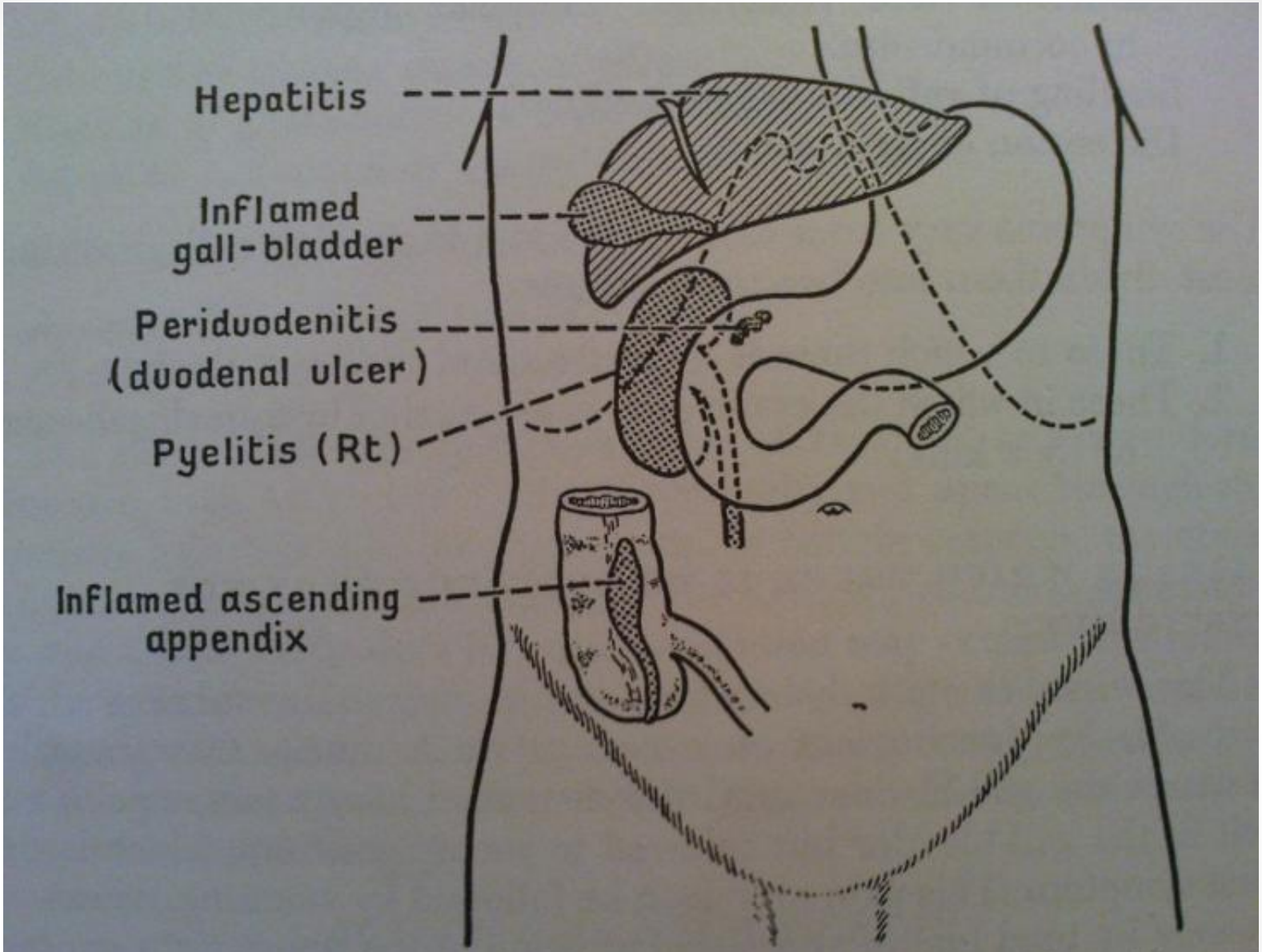

FIG. 35.—Diagram to illustrate the differential diagnosis of cholecystitis.

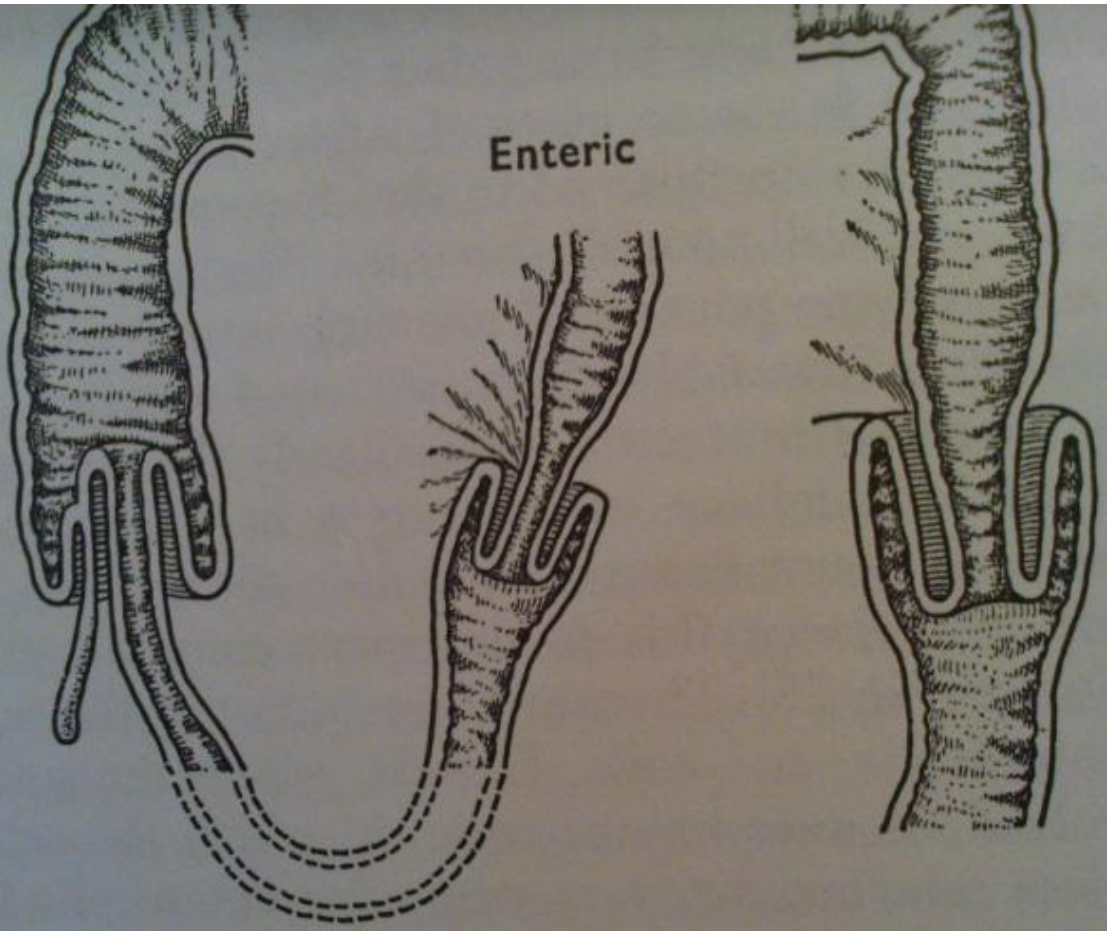

FIG. 25.—Types of intussusception: (1) ileocæcal; (2) enteric (which is termed 'ileocolic' if it progress beyond the ileocæcal valve); (3) colic.

Showing large amount of free gas between the diaphragm and the liver in a case of pe
forated peptic ulcer.

Multiple fluid levels in the small intestine in a case of intestinal obstruction.

(a)

(b)

Ileal obstruction by adhesions nine days after repair of right inguinal hernia.
(a) Patient erect. (b) Patient supine.

(c)

Ileal obstruction by adhesions in right iliac fossa, showing the value of the lateral radiograph with the patient supine; horizontal X-ray beam.

Epidemiology الوبائيات

TABLE 36.1. Acute Abdominal Pain in Patients Under and Over Age 50

Under 50 (6,317 cases)	%	Over 50 (2,406 cases)	%
Nonspecific abd. pain	39.5	Nonspecific abd. pain	20.9
Appendicitis	32.0	Cholecystitis	15.7
Cholecystitis	6.3	Appendicitis	15.2
Obstruction	2.5	Obstruction	12.3
Pancreatitis	1.6	Pancreatitis	7.3
Diverticular disease	<0.1	Diverticular disease	5.5
Cancer	<0.1	Cancer	4.1
Hernia	<0.1	Hernia	3.1
Vascular	<0.1	Vascular	2.3

From Telfer S, Fenyo G, Holt PR, et al. Acute abdominal pain in patients over 50 years of age. *Scand J Gastroenterol* 1988;144[Suppl]:47.

Causes أسباب البطن الحاد

Gastrointestinal tract

- Acute appendicitis
- Meckl"s diverticulitis
- Perforated peptic ulcer
- Small and large bowel
- obstruction .
- Strangulated hernia
- Diverticulitis
- Gastritis
- Gastroenteritis
- Inflammatory bowel disease
- Mesenteric lymphadinitis

liverBiliary Tract and spleen.

- Acute Cholangitis
- Acute Cholecystitis
- Biliary colic
- Hepatic abscess
- Ruptured hepatic tumor
- Ruptured spleen
- Splenic infarct
  Acute Hepatitis

Causes أسباب البطن الحاد

Peritoneum

Intra-abdominal abscess
Primary peritonitis
Tuberculosis peritonitis

Pancreas
Acute Pancreatitis
Ca pancreases

Urinary Tract
Cystitis acute
Pyelonephritis acute
Renal infarct
Ureteral colic

Gynecological

Ruptured ectopic pregnancy
Ruptured ovarian follicular cyst
Twisted ovarian tumor
Dysmenorrheal syndrome
Endometriosis
Acute salpingitis.
Pelvic Inflammatory Disease

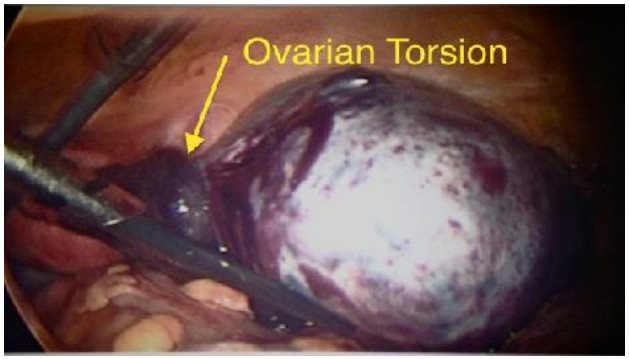

- CT scan in a patient with **Sub diaphragmatic abscess** post splenectomy
- The arrow points to multiloculated thick walled fluid collection in the left upper quadrant of the abdomen.
- Note the absence of spleen.

أسباب البطن الحاد الوعائية و الرضية

- أم الدم الأبهرية البطنية المسلخة
- انصمام الشريان المساريقي العلوي
- تخثر الشريان المساريقي العلوي
- تخثر الأوردة المساريقية
- الجروح النافذة
- إصابات الطرق الرضية الحادة

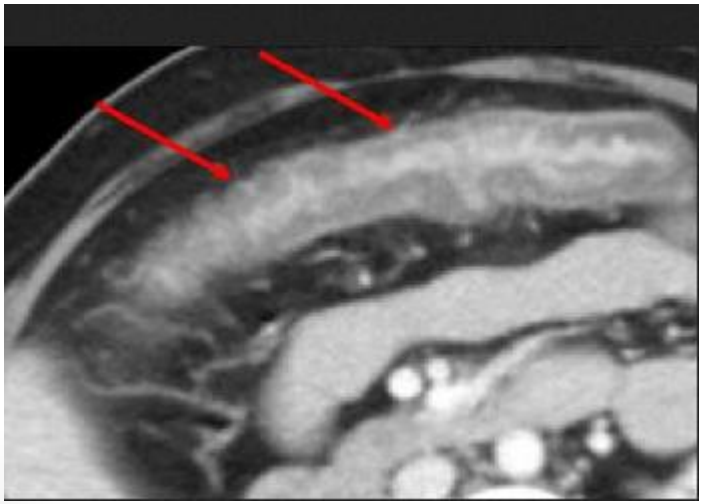

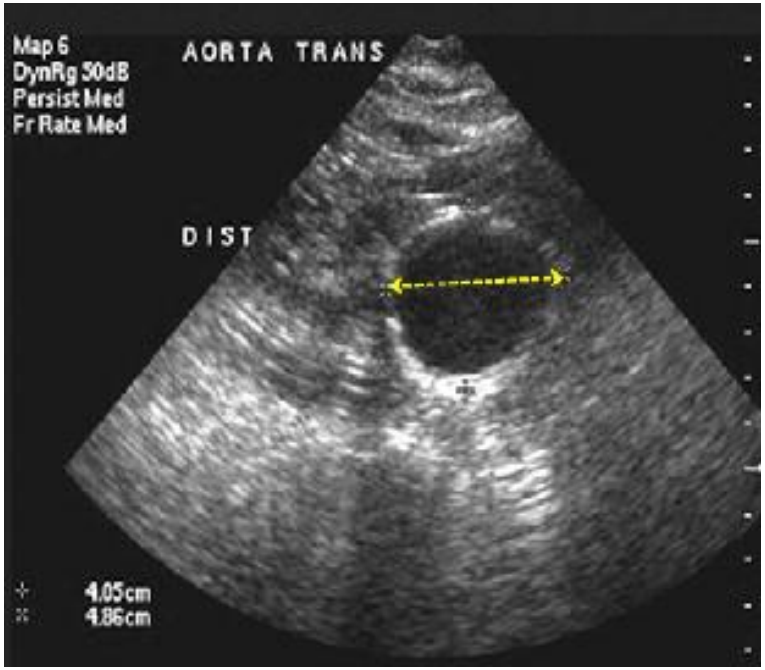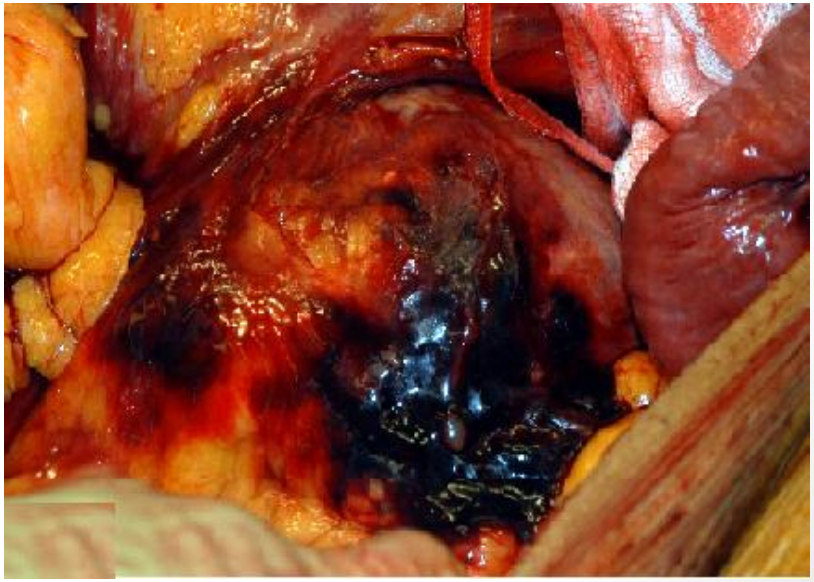
Map 6
DynRg 50dB
Persist Med
Fr Rate Med
AORTA TRANS
DIST
4.05cm
4.86cm