النسيج الظهاري Epithelial Tissue

تم اعتماد قواعد في تصنيف النسج وهي:

- **البنية الخلوية**: شكل وترتيب الخلايا: وهذا نجده في النسيج الظهاري.
- **الوظيفة:** يخص النسيجين العصبي والعضلي.
- **مكونات المادة خارج الخلوية Extra Cellular Matrix:** بحسب أنماط الألياف وغزارتها وغزارة المادة الأساسية. وهذا يخص النسيجين الضام والعظمي.

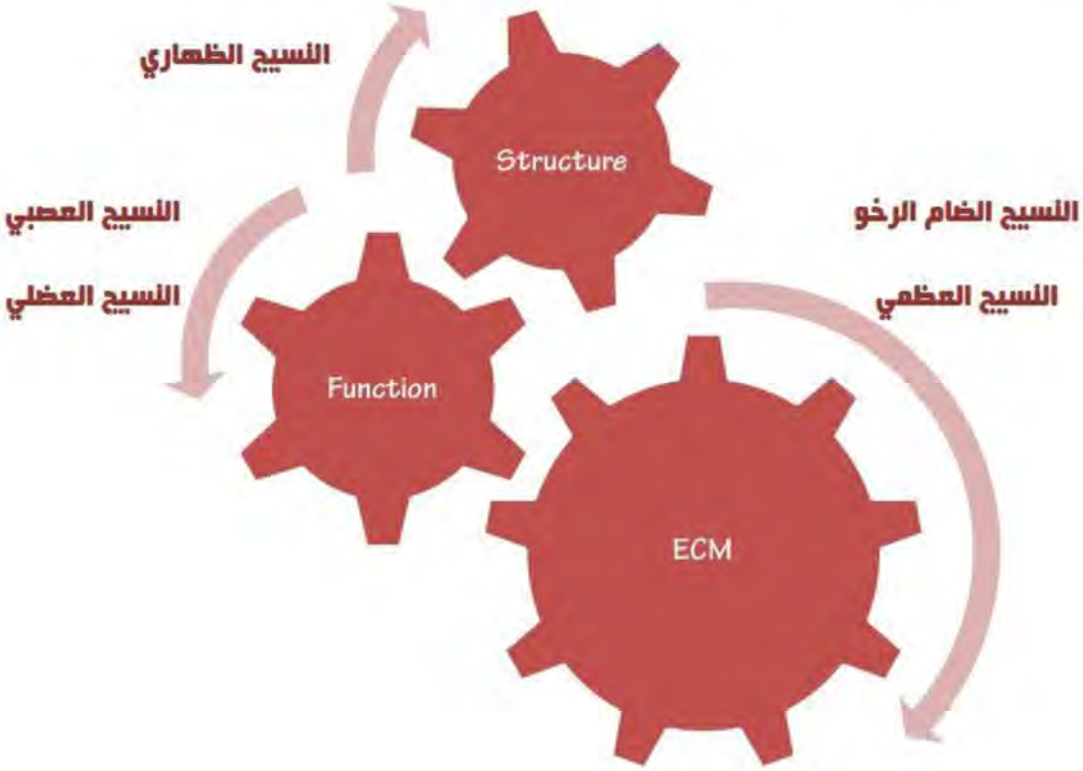

يتألف النسيج الظهاري من خلايا متوضعة بجانب بعضها ومتجاورة بإحكام وتتصل مع بعضها بأجهزة اتصال. من صفات النسج الظهارية:

- **تنفصل** هذه الخلايا عن النسيج الضام **بصفيحة قاعدية**، كما أن المسافات الخلالية مختزلة جداً (حوالي 20 نانومتر) ولا تشاهد إلا بالمجهر الإلكتروني وبالتالي فالمادة الخلالية ليست لها أهمية شكلية لقلة كميتها.
- **لاتحوي** الظهارات **أوعية دموية أو لمفية** وإنما تتغذى من الشعيرات الدموية المجاورة الموجودة في النسيج الضام المجاور بالتشرب والانتشار.
- **قابلية التجديد** Regeneration: أي تعويض الخلايا المتوسفة عن طريق الخلايا القاعدية.
- يتميز النسيج الظهاري ب**الاستقطاب** Polarity: ناتج عن امتلاك هذه الخلايا سطح قمي حر وسطح آخر يستند إلى الغشاء القاعدي، وهكذا يكون لهذا النسيج ثلاثة وجوه
  - ❖ مجال قمي Apical Domain.
  - ❖ مجال جانبي Lateral Domain.
  - ❖ مجال قاعدي Basel Domain.

  ولكل مجال بنية بيولوجية خاصة به تعكس الدور الوظيفي الذي يقوم به.
- النسج الظهارية تمتلك بعض **التشكلات** النوعية نتيجة وجود بعض التبدلات على السطح ك**الأهداب** Cilia **والزغيبات المجهرية** Microvilli.

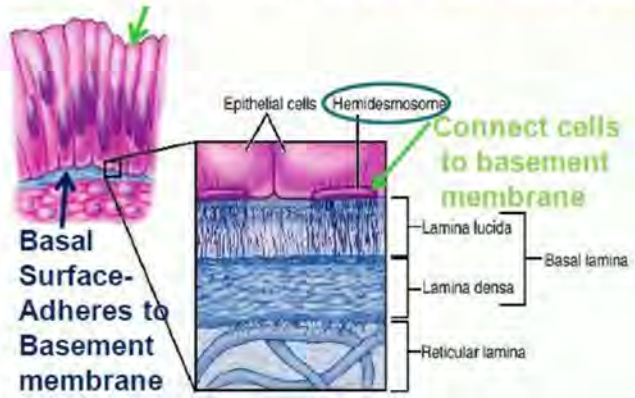

الخصائص الوظيفية للنسيج الظهاري:

- يغطي (يستر) السطوح الخارجية للجسم كما هو الحال في بشرة الجلد.
- يبطن كما هو الحال في الأنابيب المتصلة مع الوسط الخارجي كاسبيل الهضمي أو التنفسي أو البولي التناسليGenitourinary، و الأجواف المغلقة كجوف البريتوان و جوف التامور.
- له صفة الامتصاص Absorption كما هو الحال في الظهارات المعوية.
- له دور افرازي Secretion كما هو الحال في الغدد.
- له دور حسي Sensation كما هو الحال في الظهارات الحسية، مثل البراعم الذوقية Taste buds و الظهارة الشمية و شبكية العين Retina و عضو كورتي في دهليز الأذن.
- له دور قلوص Contraction كالخلايا الظهارية العضلية.

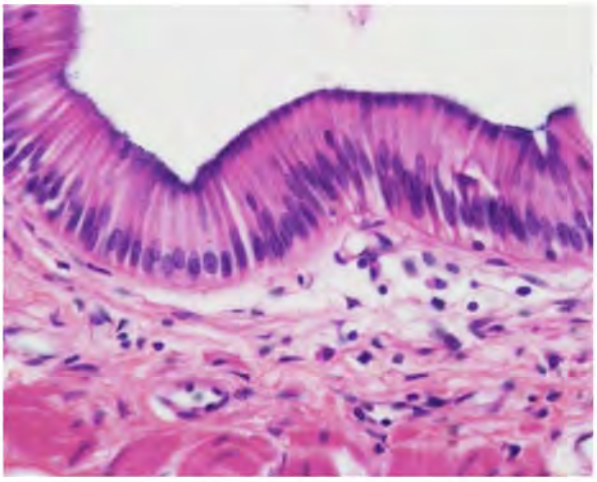

صورة مجهرية للنسيج الظهاري

النسج شبه ظهارية: Epithelioid tissues

تتجمع الخلايا في بعض المواقع بعضها على بعض بإحكام دون تشكيل سطوح حرة للخلايا على الرغم من ارتباطها الشديد وامتلاكها للغشاء القاعدي فإن غياب السطح الحر أدى لتسميتها نسج شبه ظهارية منها:

- الخلايا الخلالية في الخصية.
- الخلايا اللوتيئينية في المبيض.
- تجمعات الخلايا البرانشيمية في غدة الكظر.
- الخلايا البشروية الشباكية في التيموس.

المجال القاعدي:

الغشاء القاعدي Basement membrane:

بنية الغشاء القاعدي:

- بنية متخصصة تشبه الصفيحة (Sheet)، شباكية الشكل.
- يقع في ناحية الوجه القاعدي Basal Domain للخلايا الظهارية.
- عديم الشكل Amorphous: لأنه ليس خلوياً، وبنيته ليست ليفية. (بالبنية الليفية المعروفة)
- عبارة عن طبقة كثيفة Dense Layer، (بسبب وجود الصفيحة الكثيفة).
- متباين في الثخانة Variable Thickness، فهو يختلف من ظهارة إلى أخرى.
- يشكّل حافة Border للنسج الضامة الواقعة تحته، أي أن الغشاء القاعدي يفصل ما بين الخلايا الظهارية والنسيج الضام.
- يكون مستمراً في أغلب الظهارات، ما عدا الموجودة في أشباه الجيوب الدموية بالكبد والطحال، إذ يكون متقطعاً (وذلك تبعاً لوظيفة هذه الظهارات).
- جميع الظهارات بلا استثناء تستند إلى الغشاء القاعدي، فبغياب الغشاء القاعدي ستتكاثر الخلايا الظهارية، وتغزو النسيج الضام، ونصبح عندها أمام حالة ورمية.

يتألف الغشاء القاعدي في الحالات السوية من:

1. **الصفيحة القاعدية (Basal Lamina (BL:**

وتتشكل من:

a. الصفيحة الكثيفة (Lamina Densa (LD.

b. الصفيحة الشفافة (Lamina Lucida (LL.

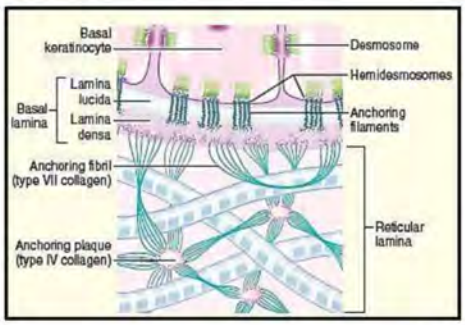

2. **الصفيحة الشباكية (Lamina Fibroreticularis (LF:**

شبكة من الليفات الشباكية ، وكل مكوناتها تقريباً من النسيج الضام.

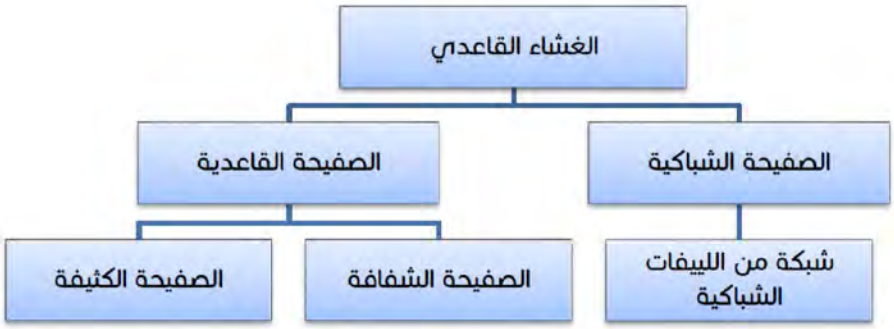

لا يمكن تمييز **الغشاء القاعدي** بالمجهر الضوئي عند تلوينه بالملون العام H&E، وإنما نحتاج إلى تلوين خاص: يظهر باللون الأحمر عند تلوينه ب PAS وباللون الأسود بعد تشريبه بالفضة.

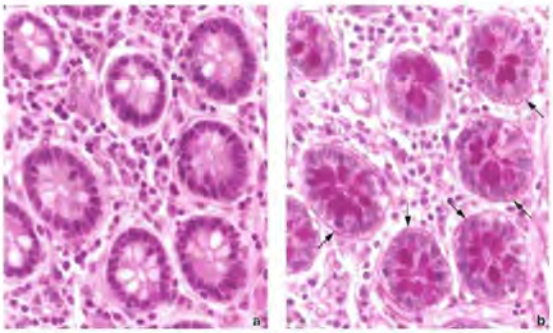

a - تلوين بالـ H . E لايمكن تمييز الغشاء القاعدي بالمجهر الضوئي
b - تلوين خاص (كاشف شيف الدوري) PAS Periodic Acid Schiff
يظهر الغشاء القاعدي بوضوح (الأسهم)

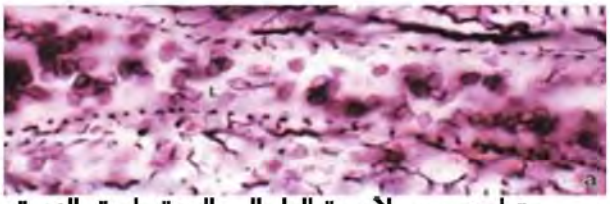

مقطع نسيجي لأوعية الطحال والعينة ملونة بالفضة

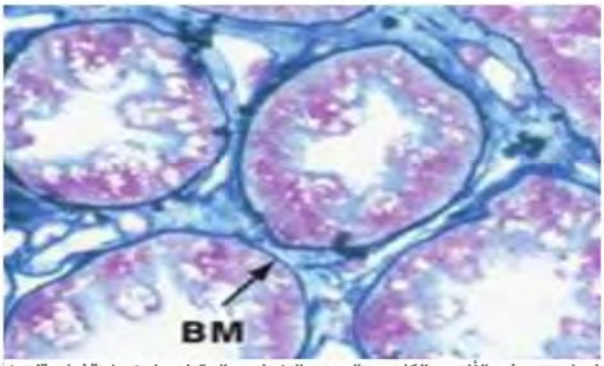

مقطع نسيجي في الأنبوب الكلوي، بالمجهر الضوئي، والمقطع ملون باستخدام تلوين (Jone's Methylamine Sliver). يظهر من خلاله الغشاء القاعدي باللون الأزرق.

الصفيحة القاعدية Basal lamina:

- عند تحليل الصفيحة القاعدية وجد أنها مكونة من 50 بروتين تقريباً.
- يمكن تجميعها في 4 مجموعات: الكولاجين Collagen – اللامينينات Laminins - البروتينات السكرية Glycoproteins - السكريات البروتينية(البروتيوغليكانات) Proteoglycans.

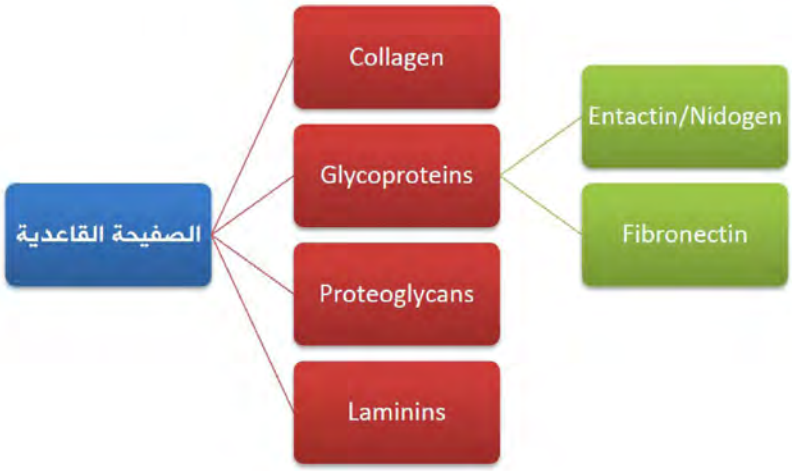

وظائف الصفيحة القاعدية:

1. تشكل اتصال بنيوي structural attachment: فتؤمن اتصال ودعم فيزيائي للنسيج الظهاري مع النسج الواقعة تحته، فهي تربط النسيج الظهاري أو العضلي الأملس أو العصبي مع النسيج الضام.
2. تؤمن التحيز compartmentalization للنسيج: حيث تفصل بين النسيج (العضلي، العصبي..) والنسيج الضام، وكذلك الأمر فالصفيحة الخارجية تحيط بالخلايا الشحمية وتفصلها عن بعضها البعض.
3. تؤمن قطبية الخلية الظهارية Polarity:لنستطيع تمييز الوجوه الثلاثة للنسيج الظهاري.
4. تعمل كـ حاجز اصطفائي (Filtration): تسمح بمرور المواد الغذائية وجزيئات أخرى من وإلى الظهارة، تظهر هذه الوظيفة بشكل خاص في مستوى الكلية[4].
5. تشكّل ثقالة نسيجية Tissue scaffolding للنسج الظهارية: حيث أنه إذا تكاثرت الظهارة دون وجود الصفيحة القاعدية فإنها ستتكاثر باتجاه النسيج الضام ولن تأخذ حينها وضعية الظهارة.
6. التنظيم ونقل الاشارة Regulation and Signaling:تلعب الصفيحة القاعدية في حالات تشكُّل الأوعية الدموية دوراً أساسياً في تنظيم نقل المعلومات من الخلايا البطانية إلى هذه الأوعية.
7. تتحكم بـ: نمو الظهارة وتمايزها خاصة في مرحلة المعيدة Gastrulation.
8. ولها دور هام في عمليات التجديد Regeneration عند حدوث أذية في النسج الظهاري، وكذلك في حالات الهجرة المبكرة Migration.

المجال الجانبي :

- إن أهم ما يميز الوجه الجانبي هو وجود جزيئات الالتصاق الخلوي Cell Adhesion Molecules والتي لها دور في ربط الخلايا بعضها ببعض.

في المراحل البالغة:

- هذه الجزيئات هي التي تؤمن استقرار Stability للظهارات، فهي تربط الخلايا ضمن الظهارة الواحدة، حيث تؤمن اتصال الهيكل الخلوي للخلية مع الهيكل الخلوي للخلية المجاورة في المراحل البالغة

في المراحل المبكرة:

- تلعب هذه الجزيئات دوراً هاماً في عملية الهجرة Immigration ، وعملية التمايز Differentiation، حيث أن وظيفتها لا تقتصر على عملية ربط الخلايا، وإنما أيضاً على نقل المعلومات بين السطح الخلوي الجانبي والعناصر داخل الخلايا.

الشريط الانتهائي Terminal Bar:

هو عبارة عن معقدات الاتصال Junctional complex المكونة من:

1. **النطاق المغلق (المسدود) Zonula Occludens كما تدعى أيضاً بالاتصال المحكم Tight junction. (zo)**
2. **نطاق الالتصاق (الارتباط) Zonula Adherens. (za)**
3. **الجسيم الواصل النقطي (بقعة الالتصاق) Macula adherens أو الـ Desmosome.**

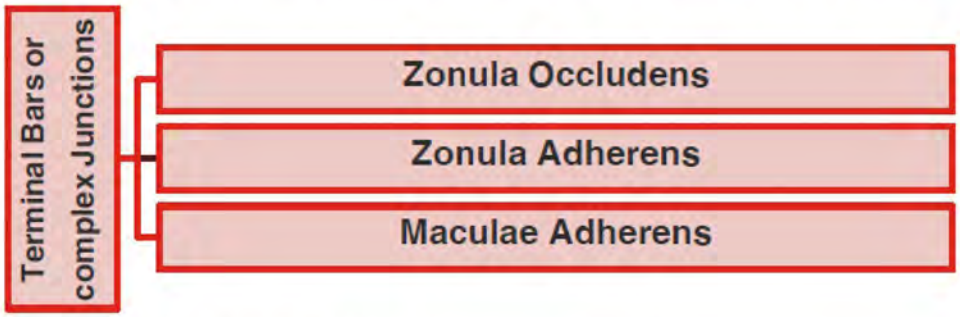

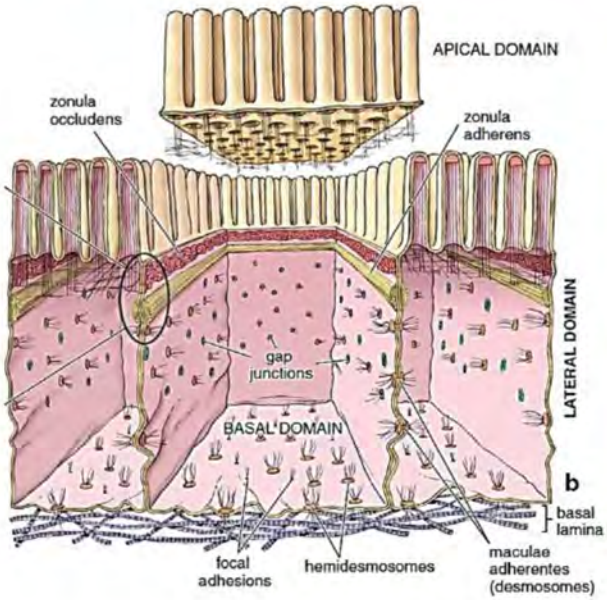

- في الشكل الترسيمي المجاور نلاحظ:
- النطاق المسدود، ثم نطاق الاتصال، ثم الجسيمات الواصلة النقطية.
- كما نلاحظ في الأسفل بعض بؤر الاتصال بين الخلايا والنسيج الضام عبر الغشاء القاعدي والتي تدعى بـ: (الجسيم الواصل النصفي Hemidesmosome).

❖ النطاق المسدود Zonula Occludens:

✪ هو عبارة عن اتصال قوي محكم يحيط إحاطة كاملة على شكل نطاق أو خاتم حول الخلايا الظهارية لذلك يسمى بـ Zonula.

✪ يمثّل المكوّن القمي في معقد الاتصال لأن الـ Occludin junction يقع في أقرب نقطة إلى الغشاء القمي، وبالتالي يمنع هجرة اللبيدات والبروتينات النوعية الخاصة بالغشاء من الانتقال بين الغشاء القمي والغشاء الجانبي.

✪ لا يظهر الـ ZO بالتكبير تحت المجهر الالكتروني كاتصال مستمر continuous seal، ولكن كسلسلة من الاندماجات البؤرية Focal Fusions بين الخلايا.

◊ تُشاهد هذه الحالة بين الخلايا البطانية Endothelial، وبين الخلايا الراشفة الموجودة في الأمعاء والحويصل الصفراوي، حيث تكون الشبكة كثيفة وغير قابلة للنفوذ، وبالتالي لا يمكن للشوارد والسوائل أن تمر في المسافة بين الخلايا بسبب الاتصال القوي بينها، ولكنها ممكن أن تمر بطرق خاصة "عبر الخلايا" Transcellular pathway.

الاتصالات الارتكازية Anchoring Junctions:

هي الوسائل التي تساعد على الربط ما بين الخلايا الظهارية الموجودة في الظهارة الواحدة، ويكون الربط هنا ميكانيكياً (فيزيائياً) يقاوم كل عوامل الشدة Stress التي يتعرض لها النسيج الظهاري، و هي على نوعين:

Anchoring Junction اتصالات الارتباط

- **Zonula Adherens نطاق الارتباط**
  - يربط بين شبكتي خيوط الأكتين Actin Filaments في الخليتين المتجاورتين.
- **Macula Adherens الجسيم الواصل**
  - يربط بين الخيوط المتوسطة Intermediate Filaments في الخليتين المتجاورتين.

تم هذا الارتباط عن طريق بروتينات عابرة للغشاء Transmembrane Protein التي تُعرَف بجزيئات الالتصاق الخلوي CAMs، حيث تربط الهيكل الخلوي لخليتين متجاورتين مع بعضها البعض.

CAMs تعني:Cell Adhesion Molecule أي جزيئات الالتصاق الخلوي

المجال القمي: زغيبات دقيقة، أهداب مهتزة.

تصنيف الظهارات Classification of Epithelia:

تصنف الظهارات بالإعتماد على عاملين رئيسيين:

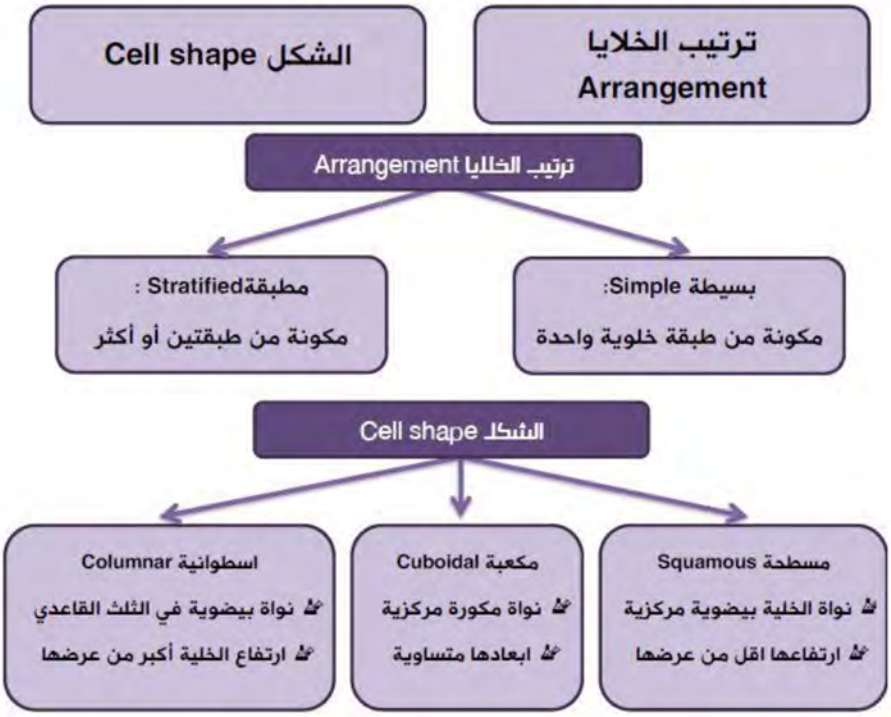

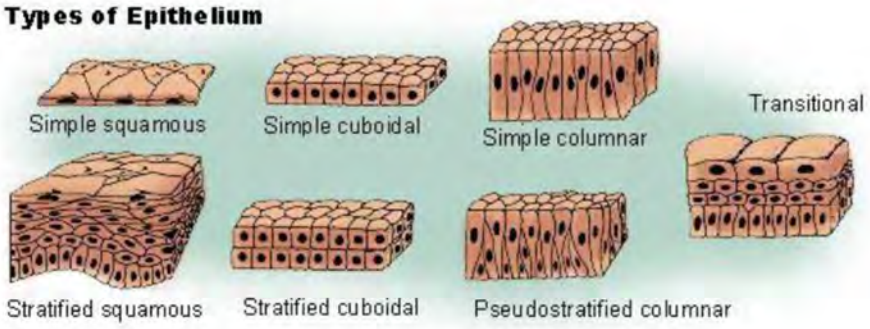

1-الظهارة البسيطة Simple epithelium:

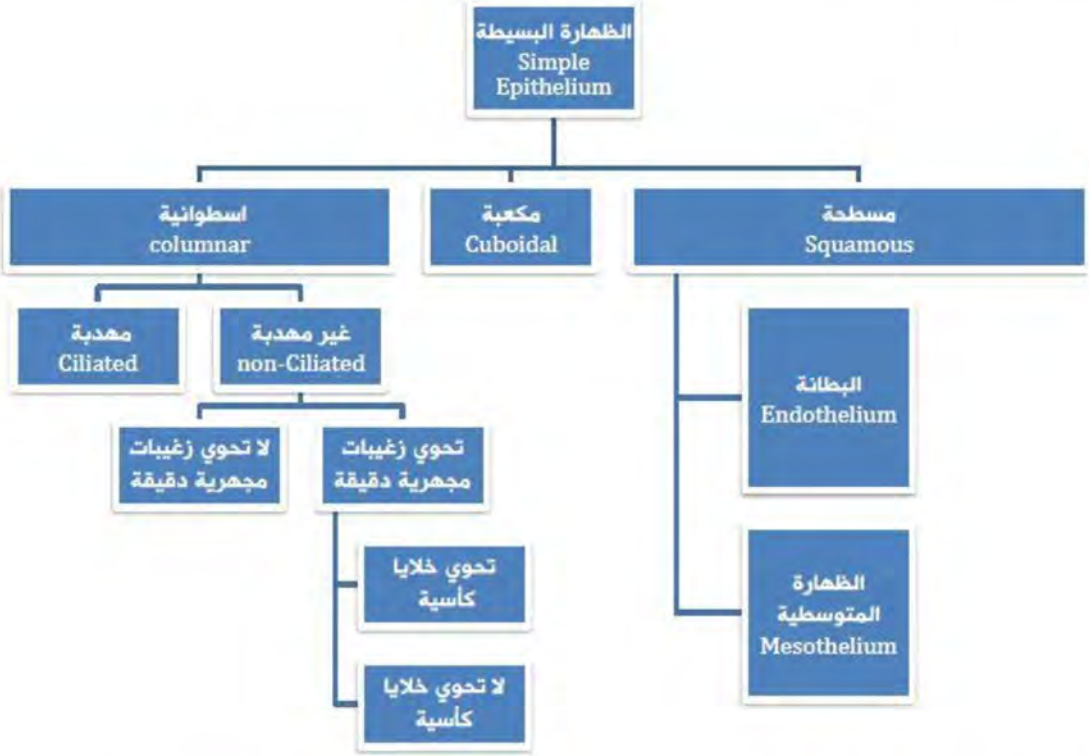

1-ظهارة بسيطة مسطحة (رصفية)Simple squamous epithelium :

خلاياها رقيقة، قليلة الارتفاع، نواتها مركزية (حيث يبدو الجزء الحاوي على النواة متبارز قليلاً)

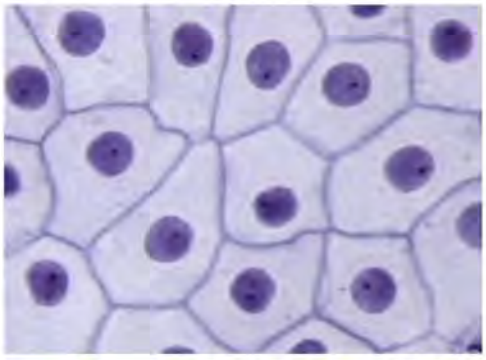

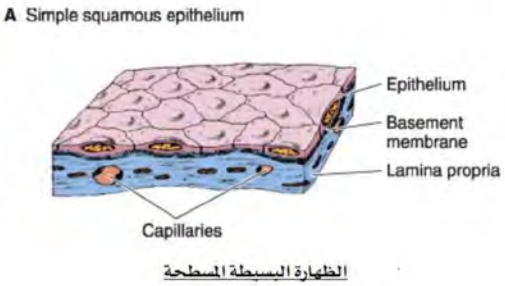

تتحكم بـ:		
Filtrationالتصفية	Diffusionالانتشار	Osmosisالحلولية

ولها نمطان:

الظهارة البطانية Endothelium:

توجد في:

- بطانة الأوعية الدموية واللمفية وأجواف القلب.
- عروة هانلة في الكلية
- الأسناخ الرئوية

صورة توضح الخلايا البطانية في وعاء دموي كبير

تكون خلايا هذه البطانة **مسطحة** لأنها تقوم بعملية التبادل السريع للعناصر الغذائية و الأكسجين و الفضلات بين الدم و النسج الوظيفية بكلا الاتجاهين.

فيجب أن تكون مسطحة **لتقل ثخانة سطح الانتشار** فيتم الانتشار بالسرعة المطلوبة (لذلك لا يمكن أن تكون مكعبة أو اسطوانية).

الظهارة المتوسطة Mesothelium:

تعود تسميتها لمنشئها من الأديم المتوسط Mesoderm و تتميز بالإتصال المحكم بين خلاياها Tight junction -إذ لا يجوز مرور المواد بين الخلايا- .

توجد في: تعود تسميتها لمنشئها

- الظهارة الساترة للأجواف المصلية (الجنب والتامور والبريتوان) .
- محفظة بومان.

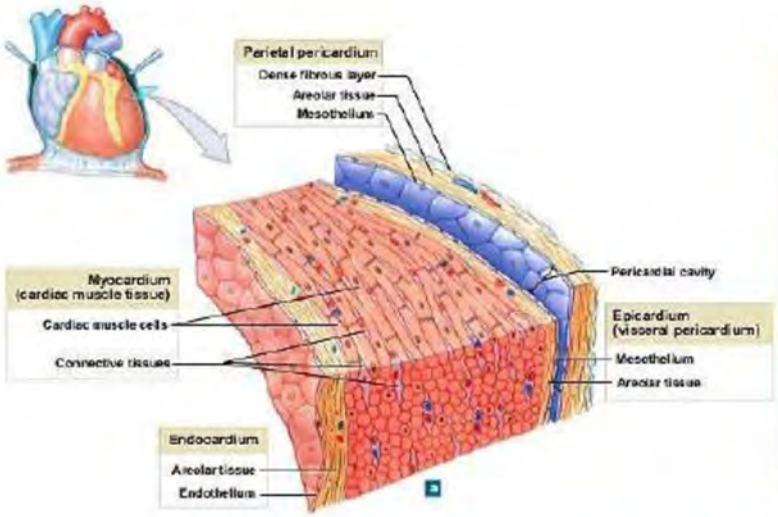

صورة توضح الظهارة البطانية Endothelium المبطنة لأجواف القلب كما Endocardium تبين الظهارة المتوسطة Mesothelium الموجودة في الوريقة الحشوية للتامور .

2- الظهارة البسيطة المكعبة Simple cuboidal epithelium:

- تكون الخلايا متساوية الأبعاد حيث تتصل مع بعضها باتصالات وثيقة Tight junctions و تكون نواتها مكورة مركزية.

نشاهدها في:

- الأنابيب الكلوية (النبيب المتعرج القريب و البعيد و القناة الجامعة) إذ تؤدي دوري الإفراز و الامتصاص من و إلى البول.
- طبقة الخلايا المنشئة التي تحيط بالمبيض تشبه الى حد ما Mesothelium (لها نفس الوظيفة و هي ليست منشأة للأجنة و ليس لها اي دور انتاجي أو إفرازي ,بل الحماية فقط.

لها دور في:

- الامتصاص Absorption
- الإفراز Secretion
- الحماية Protection

- الأقنية الصفراوية بين الفصيصية و الأقنية الإفراغية و الإفرازية الخاصة بالغدد خارجية الإفراز (لعابية مثلاً) يكون لها دور إفرازي إذ تفرز مواداً على اللعاب و دور امتصاصي إذ تمتص مواد منه (تغيّر بنية اللعاب).
- ظهارة أجربة الغدة الدرقية : يقال أنها مكعبة ولكنها بالحقيقة متبدلة حسب وظيفتها(يمكن أن تكون مكعبة أو اسطوانية).

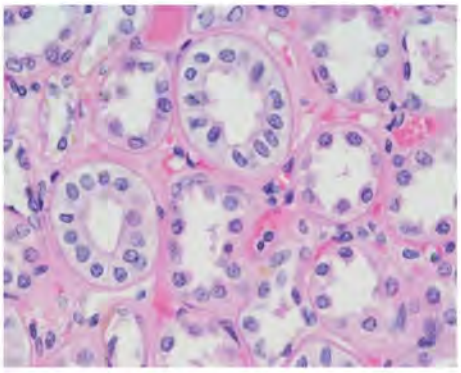

B Simple cuboidal epithelium

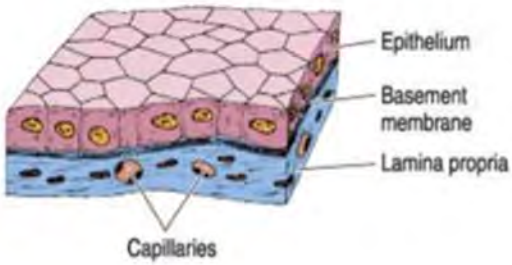

3-الظهارة البسيطة الاسطوانية Simple Columnar Epithelium:

خلاياها اسطوانية ارتفاعها أكبر من عرضها، نواتها بيضوية متوضعة في الثلث المتوسط أو السفلي للخلية.

C Simple ciliated columnar epithelium

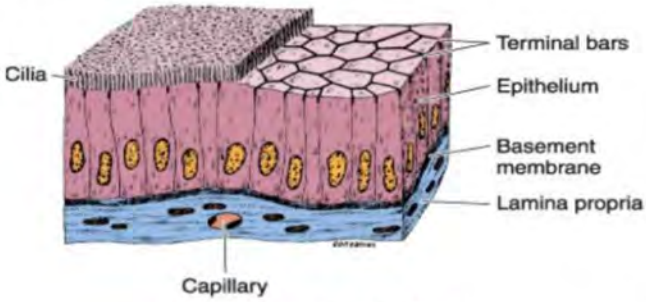

ظهارة اسطوانية بسيطة مهدبة

لها نمطين:

1- خلايا ظهارية غير مهدبة Non-Ciliated

2- خلايا ظهارية مهدبة Ciliated

1. النمط الغير مهدب Non-Ciliated:

لها نوعان:

1. نمط ليس له اي تشكيلات وظيفية على السطح.
   نشاهد هذا النمط في الظهارة المبطنة للمعدة , فتصبح عبارة عن ظهارة بسيطة اسطوانية مخاطية (Simple Columnar Mucous Epithelium).
   يكون لهذا النمط: خلايا مرتفعة, نواها تقع في الثلث السفلي مشكلة الشرشف الغدي.
2. نمط يمتلك زغيبات مجهرية دقيقة على السطح القمي

تكون هذه الزغيبات لزيادة سطح التماس و الامتصاص بشكل كبير و ذات أبعاد متساوية فتعطي مظهر الطبق لذلك دعيت هذه الظهارة بذات الطبق المخطط.

لها وظيفتان:

1. دور إفرازي للأنظيمات التي تقوم بعملية الهضم النهائي للمواد الغذائية، (كما تفرز الخلايا الكأسية -إن وجدت- المخاط)
2. دورها الأكبر هو امتصاص عناصر الاستقلاب الناتجة عن عملية الهضم النهائي للمواد المغذية.

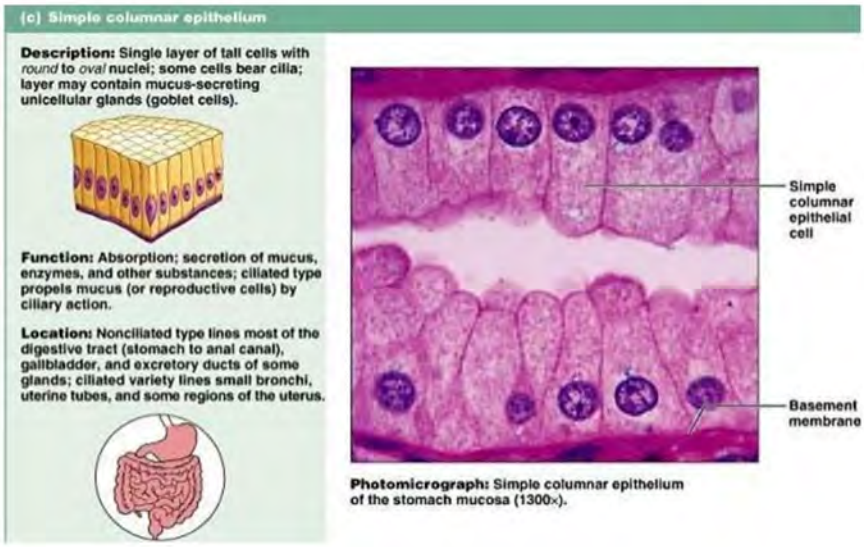

للظهارة الاسطوانية البسيطة ذات الطبق المخطط نمطين:

1) نمط لا يحوي خلايا كأسية:

نجدها في ظهارة الحويصل الصفراوي

حيث يوجد على السطح الحر تشكيلات (هي الزغيبات المجهرية الدقيقة) تشاهد بالمجهر الإلكتروني، ولها شكل واحد، وتساهم بعملية الامتصاص.
الدور الأساسي لهذه الظهارة هو الحماية بالإضافة لإعادة الامتصاص لتركيز الصفراء ضمن الحويصل الصفراوي

2) نمط يحوي خلايا كأسية:

نجدها في الأمعاء و السبيل الهضمي بشكل خاص

و الخلايا الكأسية خلايا مفرزة للمخاط (هذا المخاط يكون غالبا حمضياً) وتكون النوى في هذه الحالة قاعدية أيضاً.

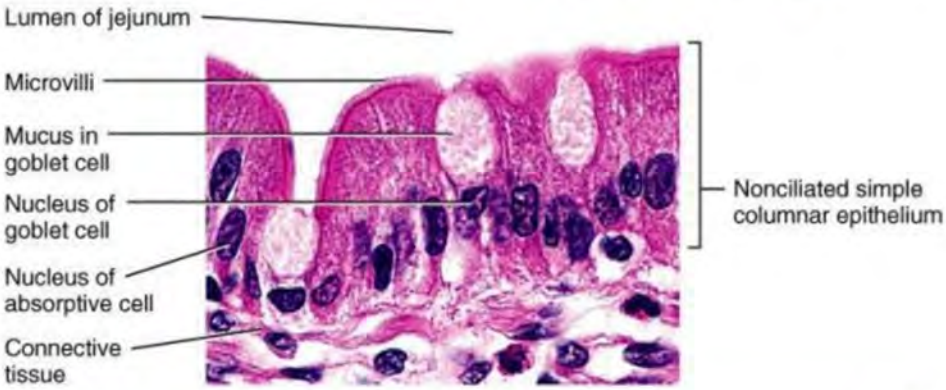

2. النمط المهدب Ciliated

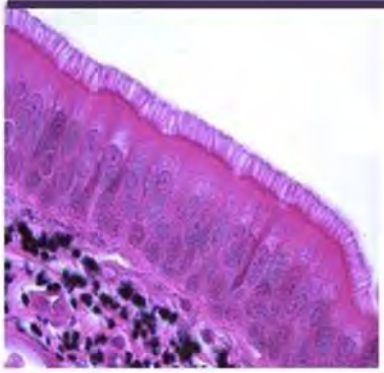

- تحتوي خلايا هذه الظهارات على صفوف من الأهداب (Row of Cilia) وهذا النمط من الظهارات يشاهد في القناة الناقلة للبيوض Oviduct.
- ظهارة القناة الناقلة للبيوض هي بمعظمها اسطواني مهدب و لكنها تحوي بينها بعض الخلايا الإفرازية التي تختلف نسبتها حسب الطور الإستروجيني أو البروجستروني.

2-الظهارة المطبقة Stratified Epithelium:

- يتألف هذا النوع من الظهارة من طبقتين من الخلايا، أو ثلاث، أو أكثر من ذلك.
- الطبقات الخلوية المشكلة للظهارة المطبقة لها أشكال مختلفة أي ليست جميع الخلايا ذات شكل واحد، ولذلك: يتم تصنيف هذه الظهارات بالاعتماد **على شكل خلايا الطبقة السطحية حصراً**، ولا يمكن الاعتماد على شكل خلايا الطبقة القاعدية في التصنيف، بسبب تشابه أشكال خلايا هذه الطبقة بين الظهارات المختلفة، مع وجود اختلاف في شكل خلايا الطبقة السطحية.
- **تصنف لعدة أشكال من الظهارات المطبقة:**

1- الظهارة الرصفية المطبقة Stratified Squamous Epithelium.

2- الظهارة المطبقة المكعبة Stratified Cuboidal Epithelium.

3- الظهارة المطبقة الاسطوانيةStratified Columnar Epithelium.

1-الظهارة الرصفية المطبقة Stratified Squamous Epithelium:

لها نمطان (بالاعتماد على الطبقة السطحية:)

❖ **الظهارة الرصفية المطبقة المتقرنة Keratinized squamous Epithelium**

أي أن الطبقات السطحية عبارة عن حراشف (خلايا متقرنة وتكون قابلة للتوسّف) مثال: ظهارة الجلد (بشرة الجلد). وتتألف من 5 طبقات :

1- الطبقة القاعديّة Basal stratum أو الطبقة المولّدة: Generative layer

تقع في الأسفل، وهي طبقة وحيدة من خلايا مكعبة، تفصل عن النسيج الضام تحتها بصفيحة قاعدية، تتصف بانقسامات خلوية للتعويض عن التوسف الدائم في الخلايا السطحية، تحوي خلايا ميلانية، وظيفتها :تولّد كل الطبقات السطحيّة.

2- طبقات من الخلايا الشائكية Stratum Spinosum :

أغلبها من نمط الخلايا الكيراتينية Keratinocytes، تشكل عدة صفوف، سميت بالشائكية لأنها ترسل استطالات يوجد فيما بينها ديسموزومات.

3- طبقات من الخلايا الحبيبية Stratum Granulosum:

وهي عبارة عن طبقتين أو ثلاث طبقات، سميت بالحبيبية لاحتوائها على حبيبات الكيراتين Keratin.

4- طبقات من الخلايا الشفافة Stratum Lucidum :

في الطبقات التالية لطبقات الخلايا الحبيبية تلتحم حبيبات الكيراتين وتشكل جزء من الخيوط الوسيطة أوالمتوسطة Intermediate Filaments مجردة من النواة، تتواجد فقط في الجلد السميك. تكون نيرة لأنها تحوي مادة الاليدين وهي مادة بروتينية دسمة.

5- طبقات متقرنة Stratum Corneum :

خلاياها مسطحة خالية من النوى، مكتظة بالكيراتين، تختلف سماكتها فهي سميكة في الجلد السميك (أخمص القدمين والراحتين) لتعرض هذه المناطق لضغوط مستمرة ولهذه البشرة دور حماية.

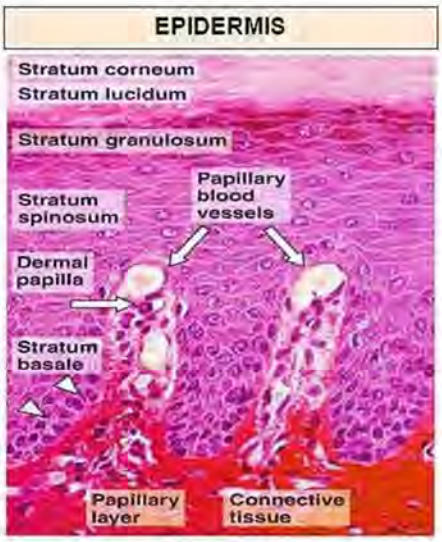

A protective barrier of stratified squamous epithelium consisting of 5 layers

1. **Stratum corneum:** 20-30 rows of dead cells continually shed
2. **Stratum lucidum:** 3-4 layers clear flat dead cells
3. **Stratum granulosum:** Cells degenerating with production of keratin
4. **Stratum spinosum:** 8-10 rows of cells that produce protein but can not duplicate
5. **Stratum basale:** Columnar cells continually dividing, gradually migrating to surface

There are three other cell types within the epidermis: ***melanocyte***, ***Langerhan*** and ***Merkel*** cells

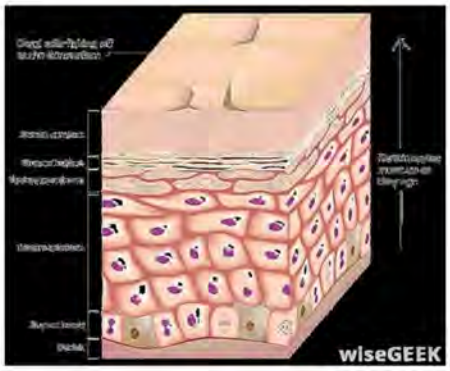

حالة سريرية: إن أكثر الأورام الجلدية الشائعة، هو ورم في الطبقة القاعدية أو في طبقة الخلايا المسطحة، ويكون نتيجة التعرض المفرط للشمس، أو بعض المواد الكيميائية، أو الحروق، أو مرض وراثي. ويكون تشخيص هذا الورم، بأخذ خزعة بسيطة من المنطقة المتضررة، وغالباً ما يتم إزالة هذا الورم جراحياً.

Squamous cell carcinoma Basal cell carcinoma

❖ **الظهارة الرصفية المطبقة غير المتقرنة Non-Keratinized Squamous Epithelium:**

مكوناتها: تتكون من عدد كبير من الطبقات، وتختلف هذه الطبقات من عضو لآخر، وهي:

1- طبقة مولّدة او طبقة قاعديّة.

2- عدد كبيرة من طبقات مالبيكي.

3- طبقات سطحيّة مخاطيّة.

تواجدها:

- جوف الفم، وهي من نمط الظهارات المبطّنة lining، حيث تبطن :الشدق من الداخل، وتبطن الوجه الخلفي للشفة، والوجه السفلي للسان، وتبطن الحنك الطري.
- المريء.
- المهبل.
- عنق الرحم.
- القناة الشرجية.

وظيفتها :لها دور حماية.

2-الظهارة المكعبة المطبقة Stratified Cuboidal Epithelium:

سبب التسميّة :سميت بذلك وفقاً لشكل الطبقة السطحيّة للظهارة التي تكون الخلايا فيها مكعّبة الشكل.

تواجدها : تكون شبه نادرة، نشاهدها في:

- القناة الإفراغيّة للغدد العرقيّة.
- مستوى الأقنية الإفراغية في الغدد اللعابية Salivary ducts
- في الإحليل عند الذكر Male Urethra

مكوناتها :تتألف من طبقتين من الخلايا:

طبقة سفليّة قاعديّة مولّدة طبقة سطحية تكون من النمط المكعّب.

وظيفتها :الحماية Protection .

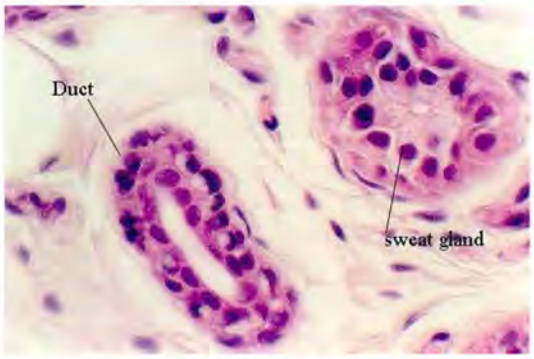

3-الظهارة الاسطوانية المطبقة Stratified Columnar Epithelium:

تواجدها:

1- في بعض الأقنية الإفراغيّة للغدد اللعابية.

2- في مستوى الملتحمة Conjunctiva:

- ✓ تكون طبقاتها متعددة
- ✓ الطبقات السطحية منها مؤلفة من خلايا إسطوانيّة مرتفعة.
- ✓ كما يوجد نمط آخر من الخلايا في مستوى ظهارة الملتحمة هي الخلايا الكأسية Goblet cells.
- ✓ وظيفتها في الملتحمة:
  - الحماية protection.
  - الإفراز (بسبب وجود الخلايا الكأسية التي تفرز مفرزات مخاطيّة).

3- في مستوى الإحليل: وظيفتها في الاحليل: الحماية Protection.

وظيفة هذه الظهارة: الحماية، والافراز .

وهناك أنماط ظهارات لها تصنيف خاص وهي:

1-الظهارة الاسطوانية المطبقة الكاذبةPseudostratified Epithelium:

تبدو هذه الظهارات مطبقة ظاهرياً ولكن في الحقيقة هي عبارة عن ظهارات بسيطة.

سبب أنها ظهارات بسيطة :لأن جميع خلاياها تستند على الغشاء القاعدي (ولكن لا يكون لجميع خلاياها سطحا حراً).

سميت هذه الظهارة بالمطبقة الكاذبة لوجود أكثر من مستوى من النوى، حيث يدخل في بنية هذه الظهارة أكثر من نمط من الخلايا (تنوع خلوي) فتبدو مطبقة.

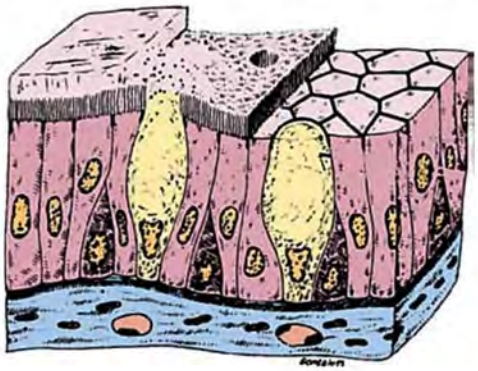

نجد منها **الظهارة المهدبة** والتي تحوي على خلايا تسمى Goblet cell تفرز المخاط

وظيفتها: تلعب هذه الظهارة دور حماية وإفراز ونقل المخاط عن طريق الأهداب.

تواجدها: في الطرق التنفسيّة العليا: في الرغامى Trachea والقصبات Bronchus الأوليّة والثانويّة والقطعية الثالثية والقصيبات الانتهائيّة.

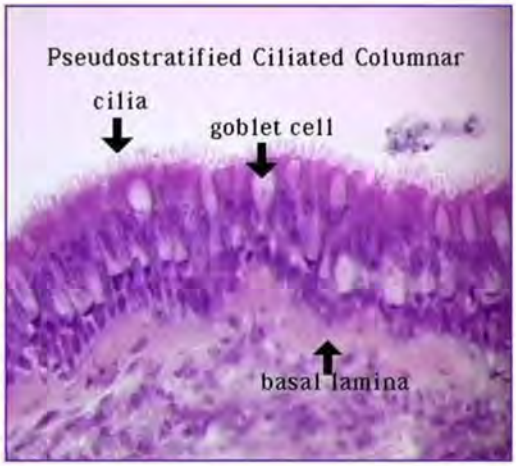

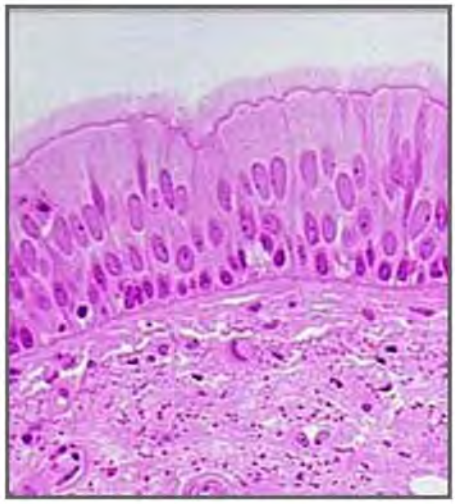

الظهارة ذات الاستطالات الهيولية المجسمة:

تواجدها: يشاهد هذا النمط في مكان واحد حصراً وهو بعض ظهارة الطرق التناسلية كالبربخ و بداية القناة الناقلة للنطاف.

وظيفتها: الدور الأساسي لهذه الظهارة هو عملية إعادة الامتصاص Reabsorption

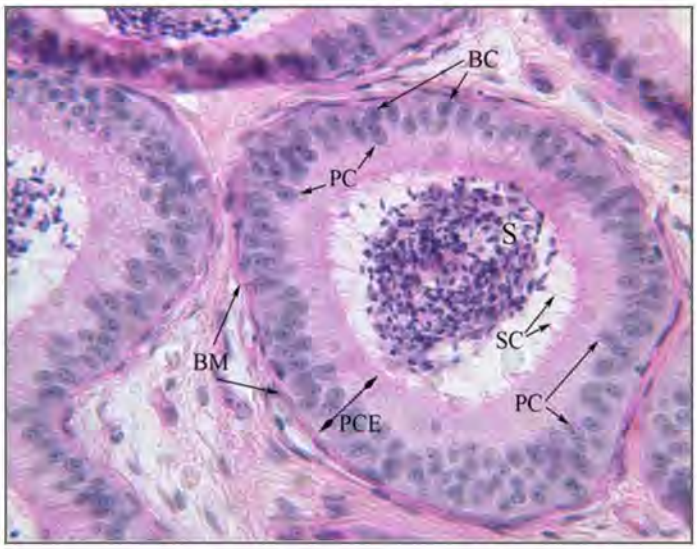

حالة سريرية: قد تصيب الخلايا الظهارية حالة تدعى ب Epithelial metaplasia وتحدث عندما يتحول نمط من الخلايا الظهارية الناضجة إلى نمط آخر، تحدث هذه الحالة عادة بسبب الضغط stress، أو التهاب مزمن، أو محرض ما غير طبيعي.

تحدث في الرغامى أو القصبات، حيث تتحول الظهارة من مطبقة كاذبة إلى مطبقة مسطحة، وبشكل متكرر في حالة المدخّن المزمن كاستجابة وقائية (ردة فعل وقائية من قبل الجسم).

عند الإصابة بالتهاب رئوي مزمن (خاصة عند المدخنين)، فإن عدد الخلايا الكأسية في الظهارة المبطنة للقصبات الصغيرة والقصيبات، غالباً ما يزداد بشكل كبير، وهذا يؤدي إلى إنتاج مفرط للمخاط في الأماكن التي لا تحوي كمية كبيرة من الظهارات المهدبة (أي لا تقوم هذه الظهارات المهدبة القليلة العدد بإزالة وتحريك هذا المخاط المنتج بكثرة) مما يؤدي إلى انسداد المجرى الهوائي.

2- الظهارة الانتقالية Transitional Epithelium:

وصفها : ظهارة مطبقة لكن تمتاز بتغير شكل الخلايا وفقاً للحالة الوظيفية للأعضاء التي تبطنها هذه الظهارة.

تتألف من أكثر من طبقة، وأشكال الخلايا فيها مختلفة:

❖ طبقة قاعدية Basal Cells ذات خلايا مكعبة.

❖ طبقة من الخلايا المتوسطة Intermediate Cells: تأخذ هذه الخلايا شكل المضرب.

❖ طبقة من الخلايا السطحية المخاطية Umbrella Cells خلايا شبه المظلية لها شكل قبة.

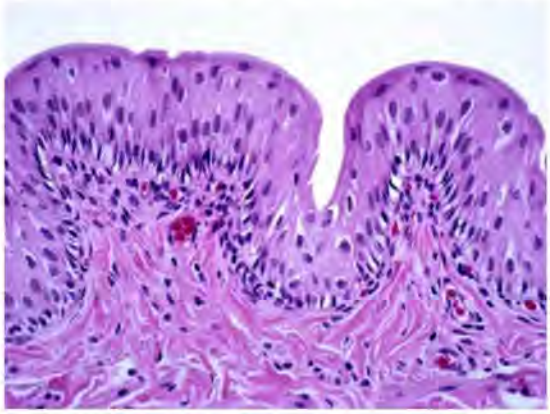

تواجدها :حصراً في السبيل البولي مبطنة لـ : الكؤيسات الكلوية Renal Calyces ، الحويضة البولية Pelvis، الحالبين Ureters، المثانة Bladder، الاحليل Urethra.

وظيفتها :تلعب هذه الظهارة دور حماية Protection لهذه الأعضاء.

عندما تكون المثانة ممتلئة بالبول:

- تقل ثخانة هذه الظهارة (عدد الطبقات يصبح قليل.)
- يتبدل شكل الخلايا السطحية من شكل المظلة إلى الشكل البيضوي بسبب الضغط على هذه الظهارة.
- مع استمرار الضغط يتشوه شكل الخلايا المتوسطة إذ يتحول شكلها من الشكل المضربي إلى الشكل البيضوي.
- الخلايا القاعديّة لا يتغير شكلها.
- عند إفراغ البول فإن هذه الظهارة تعود لوضعها الطبيعي.

أما عندما تكون المثانة فارغة فإن شكل الخلايا يتغير.

<u>حالة سريرية:</u> أشيع الأورام في السبيل البولي هو Transitional Cell Carcinoma، يظهر بدايةً في الظهارة البولية للحويضة، الحالب، أو المثانة ، وهو غالباً مميت ما لم تتم معالجته.

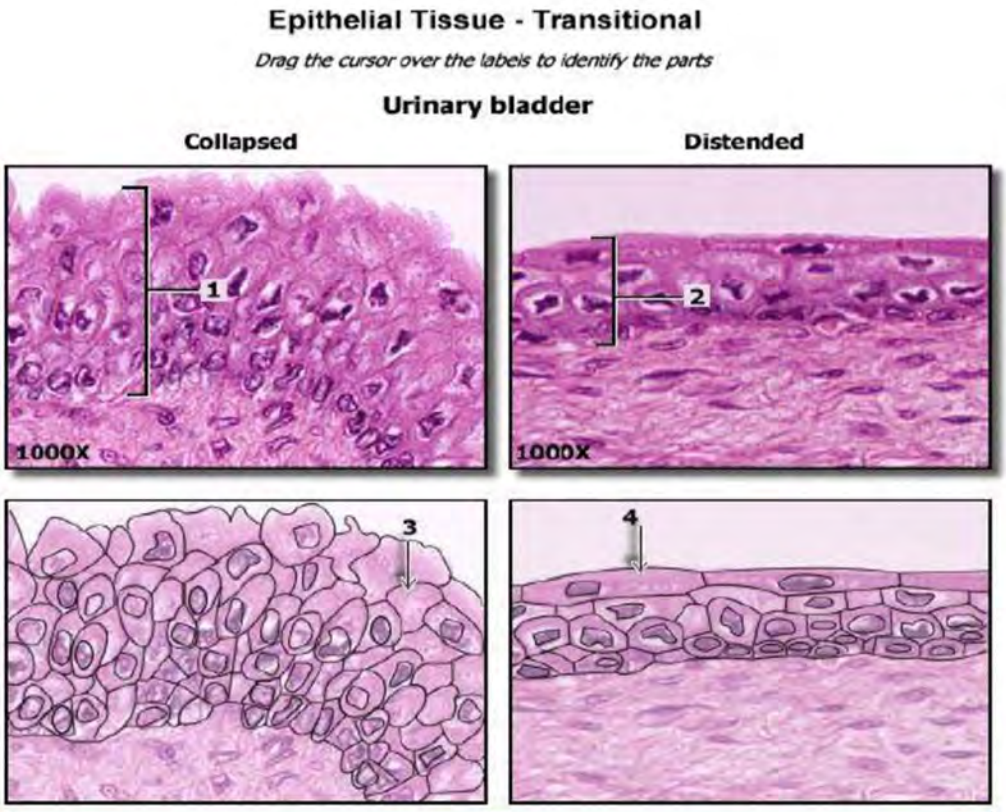

صورة توضح الظهارة الانتقالية في حالتين وظيفيتين مختلفتين للأجواف التي تبطنها هذه الظهارة (التمدد و الانكماش).