الجامعة السورية الخاصة

كلية طب الأسنان

قسم طب أسنان الأطفال

الفصل الثاني 2017-2018

المحاضرة 4 مقدمة في طب الأسنان السريري

م. د. جنى السالم

طب الأسنان بالأيدي الأربع

Four-Handed Dentistry

تعريف طب الأسنان بالأيدي الأربع، أركانه ومبادئه

كان طبيب الأسنان، قبل الخمسينيات من القرن الماضي يقوم بعمله وهو في وضعية الوقوف، ولكن في منتصف الخمسينيات، ومع اختراع القبضات السنية عالية السرعة، دعا الطبيب Sanford S Golden، وهو طبيب أسنان في الجيش الأمريكي، إلى ممارسة مهنة طب الأسنان بوضعية الجلوس(الشكل 3-1)، ومنذ ذلك الوقت بدأ التأكيد على ضرورة تأمين الظروف المريحة كلها لعمل طبيب الأسنان.

الشكل (3-1): ممارسة طب الأسنان قديماً بوضعية الجلوس

تعريف طب الأسنان بالأيدي الأربع:

يستخدم تعبير طب الأسنان بالأيدي الأربع، لوصف أنماط التعاون الكبير بين طبيب الأسنان والممرضة السنية عند معالجة المرضى سنياً، ويعدُّ وجود مثل هذا التعاون أساسيٌّ للحصول على فاعلية قصوى.

إن الدور الأساسي للممرضة السنية في طب الأسنان بالأيدي الأربع هو الحفاظ على ساحة عمل نظيفة، مما يريح المريض ويمكِّن الطبيب من رؤية منطقة العمل، ويتم ذلك بشفط الماء، إرجاع النسج الرخوة، إبقاء المرآة خالية من الارذاذ، وإبقاء الحفرة الفموية نظيفة (الشكل 3-2)، إذ يتلوث سطح المرآة وبسرعة بالارذاذ عند

قطع النسج السنية باستخدام هواء التوربين، ويكون على الممرضة أن تحافظ على المرآة السنية نظيفة من خلال غسلها بالسرنج وتجفيفها بالهواء.

الشكل (3-2): تأمين ساحة عمل نظيفة

أركان طب الأسنان بالأيدي الأربع:

التوكيل Delegation:

أي توكيل شخص قادر ومؤهل بالوقت نفسه (المساعدة السنية) على القيام بأعمال معينة، إن هذه العملية تنقص بشكل كبير من عبء العمل على الطبيب المعالج.

التوقع Anticipation:

تستطيع أي مساعدة سنية خبيرة أن تتوقع احتياجات المعالج قبل أن يطلبها.

السلامة Safety:

إن أكثر الأشياء الرئيسة والتي يمكن تحقيقها في طب الأسنان بالأيدي الأربع هو سلامة كل من الطبيب والمريض الجالس بخاصة في وضعية الاستلقاء:

- على الرغم من أن المريض يبدو وهو في وضعية الاستلقاء معرضاً لاستنشاق الأدوات، إلا أنه قد تبين أن اللسان يكون بتماس مع الحنك الرخو، فيقوم بعملية السد وهو في هذه الوضعية، ويكون من المحتم العمل تحت العزل بالحاجز المطاطي، يتحقق كل ذلك عند العمل بالأيدي الأربع بوجود مساعدة سنية متدربة بشكل جيد.
- يجب حماية أعين المرضى والمعالج والمساعدة السنية بالنظارات الواقية، ويجب ألا تُنقل أي أداة فوق وجه المريض.

الطرائق Methods:

- تقوم أسس طب الأسنان رباعي الأيدي، على أن كل عملية تسليم للأدوات ونقلها يجب أن تتم في منطقة آمنة ومناسبة حول ذقن المريض وتحتها، وتدعى هذه المنطقة بمنطقة النقل (التمرير) Transfer Zone، يتطلب هذا العمل توكيل الممرضة السنية بالحد الأقصى، كما يتطلب جهداً وتفهماً مركزين.

يوضح الشكل (3-3)، كيف تقوم الممرضة بمسك الأداة التي لا يحتاجها الطبيب بخنصرها واستبعادها، ويتم ذلك في منطقة النقل.

الشكل (3-3) : طريقة العمل في طب الأسنان بالأيدي الأربع

- في هذه الحالة يجب أن تبقى يدا الطبيب، قدر الإمكان، في منطقة النقل، وتُطلب الأدوات والمواد المجهزة سابقاً من قبل المساعدة دون الحاجة إلى البحث عنها، (الشكل 3-4 وحتى الشكل 3-7) .

الشكل (3-4): الممرضة السنية تلتقط مرآة و مسبراً من النهايتين غير العاملتين للأداتين

الشكل (3-5): وضع المرآة والمسبر بشكل ثابت في يدي الطبيب

الشكل (3-6): لاستبدال الأداة تضع الممرضة الأداة الجديدة بشكل موازٍ للأداة التي يستخدمها الطبيب

الشكل (3-7): تقوم الممرضة بإبعاد الأداة القديمة بالإصبع الأيسر الصغير في الوقت نفسه الذي تقوم فيه بوضع الأداة الجديدة بيد الطبيب

بذلك، فمن الواضح أنه عندما يُبذل انتباه كبير حول طرائق العمل والتنظيم، فإن تسلسل العمل السريري يكون فعّالاً، وممتعاً وإحترافياً نوعياً.

المبادئ الأساسية لطب الأسنان بالأيدي الأربع:

Basic tenets of four-handed Dentistry

1- تبسيط العمل Work simplification: يتحقق ذلك بما يلي:

- جلوس الطاقم المعالج والمريض براحة على تجهيزات مصممة بشكل يتلاءم مع الهندسة البشرية، مع جعل المريض في وضعية الاستلقاء أثناء العمل.
- استخدام صينية تحوي مجموعة أدوات مجهزة سابقا.
- تسهيل العمل السريري من خلال التخلص من الحاجة المتكررة إلى نقل الأدوات.
- توكيل الممرضة السنية بعمل أكثر، قدر الإمكان، مثل تغيير السنبلة ...

2- الاستبعاد Elimination: يمكن أن يكون العمل على المريض أبسط بشكل كبير في حال استبعاد الأدوات غير الضرورية أو قليلة الاستخدام من الصينية، ويتحقق ذلك بوجود المساعدة السنية.

3- الاتحاد Combination: يمكن توفير كثير من الوقت عند استخدام الأدوات ذات النهايات المضاعفة والتي يمكن أن تقدم أكثر من وظيفتين في آن واحد، والتي تؤمنها المساعدة للطبيب أثناء عمله.

4- إعادة التنظيم Rearrangement: أن تكون صينية الأدوات قريبة من المعالج مع تجنب البحث عن الأدوات في أثناء سير المعالجة.

وضعيات جلوس المريض والمعالج والمساعدة

Patient and operator and assistant positions

تعدُ وضعية الجلوس مهمة جداً لكل من الطبيب والمريض، إذ لا يعاني المريض الجالس براحة على الكرسي السني من توتر العضلات، كما لا يحس بالتعب ويكون أكثر تعاوناً في أثناء المعالجة، كذلك لا يصاب طبيب الأسنان الجالس بوضعية صحيحة في أثناء المعالجة السنية بتوتر وتعب، ويكون أكثر فاعلية كما يكون احتمال تعرضه لاضطرابات هيكلية عضلية أقل، الشكل(3-8) والشكل(3-9).

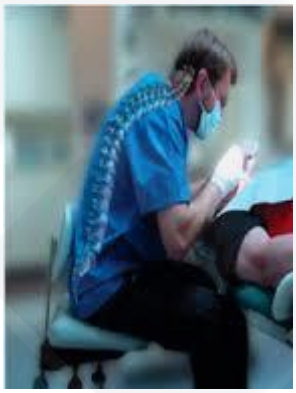

الشكل(3-8) : وضعية الجلوس الصحيحة **الشكل(3-9) : وضعية الجلوس الخاطئة**

❖ **وضعيات الكرسي والمريض Chair and patient positions :**

وضعيات جلوس المريض:

-الوضعية الأمامية Upright position، الشكل(3-10):

وهي الوضعية التي منها يتم تعديل الكرسي لاحقاً لإجراء المعالجة.

الشكل (3-10): الوضعية الأمامية

على طبيب الأسنان أن يتكلم مع المريض وهو جالس في الوضعية الأمامية، حيث يكون الاثنان جالسين بمواجهة بعضهما بعضاً وبالمستوى نفسه، ففي حال وقف طبيب الأسنان في مستوى أعلى من مستوى المريض أو تكلم من خلف رأسه، فإن التواصل معه يكون ضعيفاً ولا يكون المريض مرتاحاً.

يجب أن يجلس المريض بطريقة يكون فيها كل جزء من جسمه مدعوماً بشكل جيد، كما يجب أن يكون رأسه مستنداً إلى وسادة رأس يمكن تعديل وضعيتها.

ابتداءً من هذه الوضعية يمكن تغيير وضعية جلوس المريض وفقاً للطبيب، نوع المعالجة، والمنطقة الواجب معالجتها في الحفرة الفموية. ومن أكثر الوضعيات تفضيلاً لإجراء المعالجات:

1- وضعية شبه الاستلقاء Almost supine position، الشكل(3-11):

- يكون فيها رأس المريض، ركبتاه وقدماه بالمستوى نفسه تقريباً (أي بوضعية الاستلقاء تقريباً).
- يجب ألا يكون رأس المريض أخفض من قدميه، إلا في حالة الغشي.

الشكل(3-11): وضعية شبه الاستلقاء

2- وضعية الميلان (الاضطجاع) بزاوية 45 درجة Reclined 45 degree position الشكل (3-12):

- في هذه الوضعية، يكون ظهر الكرسي مائلاً بزاوية 45 درجة مع الأرض.
- يكون الفك السفلي أو السطوح الإطباقية للأسنان السفلية بزاوية 45 درجة تقريباً مع الأرض.

الشكل(3-12) : وضعية الميلان بزاوية 45 درجة

عند الانتهاء من المعالجة، يمكن إعادة وضعية الكرسي إلى الأمام ليستطيع المريض مغادرة الكرسي بسهولة.

❖ **وضعيات جلوس المعالج و المساعدة (وضعيات العمل Operating positions) :**

تعتمد وضعية المريض على المعالجة الواجب إجراؤها، تُجرى أغلب المعالجات السنية والمريض بوضعية شبه الاستلقاء، وحالما يجلس المريض براحة على الكرسي، يكون على الطبيب والمساعدة السنية أن يتخذا أماكنهم المناسبة للقيام بالمعالجة(وضعية العمل).

يمكن فهم وضعيات جلوس الطبيب بشكل أفضل بتمثيلها بالساعة الزمنية، حيث يتم تخيل دائرة حول الكرسي السني، ويكون رأس المريض هو مركز الدائرة، يتم ترقيم هذه الدائرة كالساعة الزمنية بحيث تكون قمتها عند الساعة 12، وفقاً لذلك تكون وضعيات جلوس الطبيب الذي يعمل باليد اليمنى، هي عند الساعة7و9و11و12. في حين تكون وضعيات جلوس الطبيب الذي يعمل باليد اليسرى، هي عند الساعة 5و3و1و12، الشكل (3-13) والجدول (3-1).

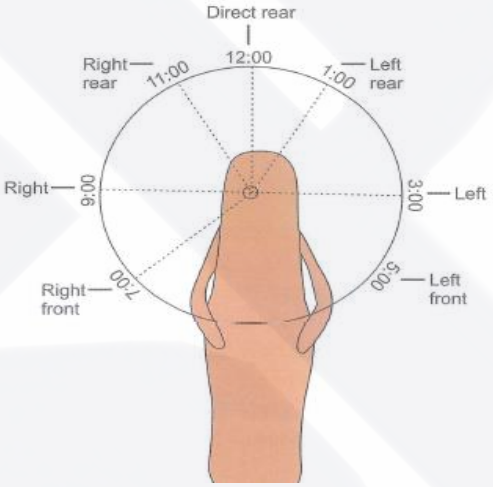

الشكل (3-13) : وضعيات جلوس الطبيب الذي يعمل باليد اليمنى و الطبيب الذي يعمل باليد اليسرى

الوضعيات الثلاث المفضلة بالنسبة للطبيب الذي يعمل باليد اليمنى	الوضعيات الثلاث المفضلة بالنسبة للطبيب الذي يعمل باليد اليسرى
1-وضعية أمامية يمنى أو وضعية الساعة 7	1-وضعية أمامية يسرى أو وضعية الساعة 5
2-وضعية يمنى أو وضعية الساعة 9	2-وضعية يسرى أو وضعية الساعة 3
3-وضعية خلفية يمنى أو وضعية الساعة 11	3-وضعية خلفية يسرى أو وضعية الساعة 1

الجدول(3-1) : وضعيات جلوس الطبيب(الذي يعمل باليد اليمنى و الذي يعمل باليد اليسرى)

الوضعية الأمامية اليمنى(الساعة 7) (Front right position (7 o'clock، الشكل(3-14):

1-تفيد في فحص المريض.

2-تتضمن مناطق العمل في هذه الوضعية : المنطقة الأمامية السفلية.

المنطقة الأمامية العلوية.

الأسنان الخلفية السفلية اليمنى.

3-يمكن إمالة رأس المريض نحو الطبيب لتسهيل العمل وتحسين الرؤية، كما يجب خفض قاعدة الكرسي ورفع ظهره قليلاً.

الشكل(3-14): الوضعية الأمامية اليمنى(الساعة 7)

الوضعية اليمنى (الساعة 9) (Right position (9 o'clock ،الشكل (3-15):

1-يجلس الطبيب في هذه الوضعية إلى اليمين و بالقرب من المريض تماماً.

2-تتضمن مناطق العمل :السطوح الدهليزية للأسنان الخلفية العلوية اليمنى.

السطوح الدهليزية للأسنان الخلفية السفلية اليمنى.

السطوح الإطباقية للأسنان الخلفية السفلية اليمنى .

الشكل(3-15): الوضعية اليمنى (الساعة9)

الوضعية الخلفية اليمنى(الساعة11)(Rear right position (11 o'clock ، الشكل(3-16):

1- يجلس الطبيب في هذه الوضعية خلف المريض وإلى اليمين قليلاً منه، وتوضع يده اليسرى حول رأس المريض.

2- إن هذه الوضعية محبذة من قبل أغلب أطباء الأسنان.

3- في هذه الوضعية يمكن الوصول إلى أغلب المناطق في الفم باستخدام الرؤية المباشرة، أو غير المباشرة.

4- تتضمن مناطق العمل: السطوح الحنكية والقاطعة/الإطباقية للأسنان العلوية(بالرؤية غير المباشرة)، والأسنان السفلية(بالرؤية المباشرة).

الشكل (3-16): الوضعية الخلفية اليمنى(الساعة 11)

الوضعية الخلفية المباشرة (الساعة12) (Direct rear position (12 o'clock الشكل(3-17):

1- يجلس الطبيب في هذه الوضعية خلف المريض مباشرة، وينظر نحو الأسفل من خلف رأس المريض أثناء المعالجة.

2- تتضمن منطقة العمل: السطوح اللسانية للأسنان الأمامية السفلية.

3- إن لهذه الوضعية تطبيقات محدودة.

الشكل(3-17) : الوضعية الخلفية المباشرة(الساعة 12)

أمور يجب على طبيب الأسنان و المساعدة السنية اتباعها عند معالجة المرضى:

1-يجب أن يجلس الطبيب على الكرسي بوضعية خالية من التوتر، الشكل(3-18)، بحيث يكون:

- العمود الفقري مستقيماً أو منحنياً قليلاً، مع الاستناد إلى مسند الظهر.
- المرفقان قريبين من جسم الطبيب، والكتفان مسترخيين.
- يجب أن يكون مستوى الحفرة الفموية لدى المريض على مستوى ارتفاع مرفق الطبيب، الشكل (3-19).
- الفخذان موازيين للأرض.
- الساقان عموديتين على الأرض.

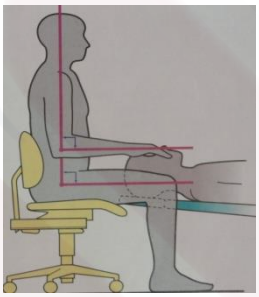

الشكل(3-18): وضعية جلوس الطبيب

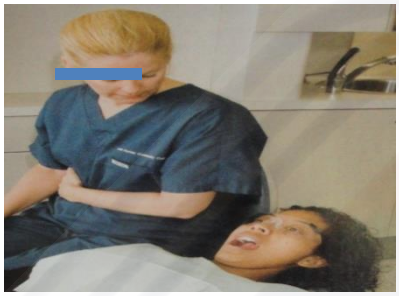

الشكل(3-19): مستوى الحفرة الفموية على مستوى مرفق الطبيب

2-يجب أن يكون المريض في وضعية منخفضة، ويجب أن يكون رأس الطبيب متجهاً نحو الأمام، وعيناه تنظران نحو الأسفل، وعلى بعد 14-16 إنشاً (35-40 سم) من مكان العمل (مماثلة للمسافة الواجب تركها عند قراءة كتاب)، الشكل (3-20) .

الشكل(3-20): وضعية رأس الطبيب بالنسبة للمريض

3-من المهم جداً تجنب التماس الجسدي مع المريض. يجب ألا يستند الطبيب بساعديه إلى كتفي المريض، وبيديه على وجه المريض.

4- يجب ألا يستخدم الطبيب صدر المريض كحامل لأدواته.

5- يجب ألا يتخلى الطبيب عن وضعية العمل الجيدة لأن ذلك يؤدي إلى إنقاص الرؤية والفاعلية، وعدم إمكان الوصول إلى منطقة العمل.

6-يمكن الطلب من المريض تحريك رأسه إلى الخلف أو الأمام، أو من جهة إلى أخرى لتسهيل عمل الطبيب و رؤيته أثناء قيامه بالمعالجة.

7-عندما تكون المعالجة في الفك العلوي، يجب أن تكون السطوح الإطباقية العلوية عمودية على الأرض، و يوجه ضوء الكرسي السني بزاوية 45، الشكل (3-21).

8- عندما تكون المعالجة في الفك السفلي، يجب أن تكون زاوية السطوح الإطباقية السفلية مع الأرض45 درجة، و يوجه ضوء الكرسي السني بشكل عمودي، الشكل (3-22).

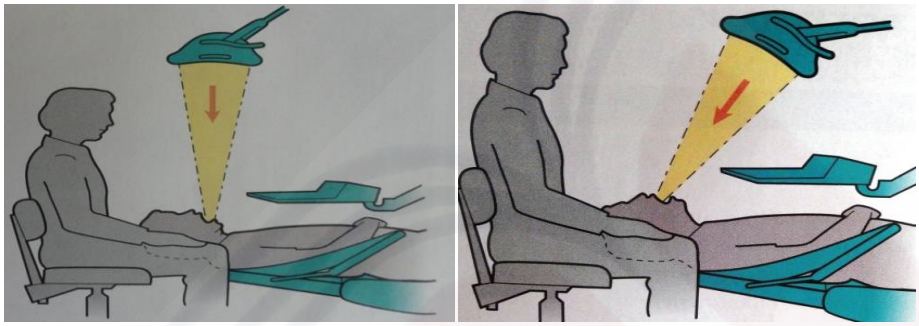

الشكل(3-21): إضاءة الفك العلوي **الشكل(3-22): إضاءة الفك السفلي**

9- يجب أن يترك الطبيب يده اليسرى حرة أثناء قيامه بأغلب المعالجات السنية، وذلك بهدف استخدامها في التبعيد باستخدام المرايا الفموية أو أصابع اليد اليسرى (وذلك بالنسبة للطبيب الذي يعمل باليد اليمنى).

10- يجب على طبيب الأسنان أن يغير وضعيات جلوسه باستمرار في حال كانت المعالجة السنية طويلة وذلك لإنقاص توتر عضلاته، وتعبها.

11 -يجب أن تجلس المساعدة السنية أقرب ما يمكن من الجزء الخلفي لكرسي المريض، وتكون ساقاها متجهتين نحو مقدمة الكرسي، الشكل (3-23).

الشكل(3-23): كيفية جلوس المساعدة السنية

12- يجب أن يكون كرسي المساعدة السنية مجهزاً بمسندة للظهر، وأن تكون قادرة على رؤية داخل فم المريض بشكل واضح، ويتحقق ذلك عندما تكون بارتفاع يزيد 10 سم تقريباً (4 إنش) على ارتفاع الطبيب.

13- بالنسبة لأطباء الأسنان الذين يعملون باليد اليمنى: تجلس الممرضة السنية على يسار المريض، بشكل مواجه له، و يجب أن تجلس بوضعية قائمة، وتضع قدميها بشكل ثابت على قاعدة دعم الأقدام الموجودة أسفل كرسيها.

14- من المفضل أن تكون مسندة الظهر قابلة للتحرك نحو الأمام لدعم الممرضة السنية، عندما تميل أماماً باتجاه المريض.

❖ **مناطق العمل Zones of working area :**

يقسم الحيز المحيط بالطاقم السني والمريض، إلى أربع مناطق عمل، الشكل(3-24) والشكل(3-25):

مناطق العمل عند الطبيب الذي يعمل باليد اليمنى(الشكل 3-24):

- منطقة الطبيب Operator's zone (تمتد بين الساعة 7 و 12) : يتحرك فيها الطبيب أثناء عمله.
- منطقة المساعدة Assistant's zone (تمتد بين الساعة 2 و 4) : تجلس فيها المساعدة وتوضع في هذه المنطقة الأدوات.
- منطقة السكون Static zone (تمتد بين الساعة 12 و 2): يمكن أن يوضع في هذه المنطقة تجهيزات أخرى ثقيلة الوزن مثلاً، ويستخدمها الطبيب من خلال منطقة السكون.
- منطقة النقل أو التبادل Transfer zone(تمتد بين الساعة 4 و 7): تقع تحت ذقن المريض وفوق صدره بعدة إنشات، و يتم فيها تبادل الأدوات و المواد بين الطبيب والمساعدة السنية.

مناطق العمل عند الطبيب الذي يعمل باليد اليسرى (الشكل 3-25):

- منطقة الطبيب Operator's zone (تمتد بين الساعة 5 و 12).
- منطقة المساعدة Assistant's zone (تمتد بين الساعة 10 و 8).
- منطقة السكون Static zone (تمتد بين الساعة 12و 10).
- منطقة النقل أو التبادل Transfer zone (تمتد بين الساعة 5 و 8).

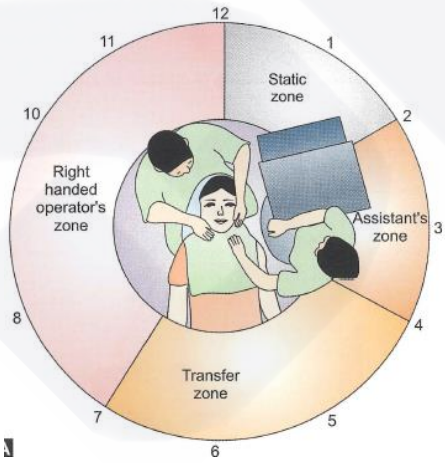

الشكل(3-24): مناطق العمل عند الطبيب الذي يعمل باليد اليمنى

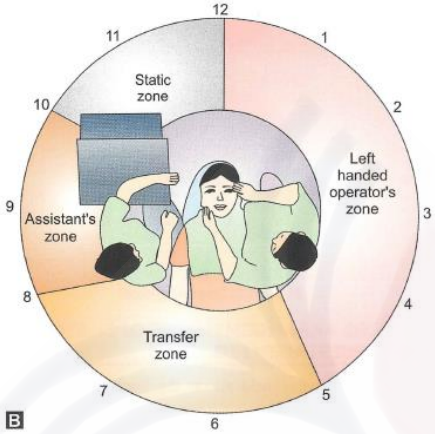

الشكل(3-25): مناطق العمل عند الطبيب الذي يعمل باليد اليسرى

أدوات الفحص والمجارف، وطرائق إمساك الأداة، وأماكن استناد الإصبع

Exploring Instruments and Excavators, Instrument Grasps and Finger Rests

أدوات الفحص Exploring instruments:

❖ المرايا الفموية Mouth mirrors:

تستخدم المرآة السنية لتسهيل الوصول إلى المنطقة الواجب فحصها، الشكل(3-26) والشكل(3-27).

الشكل (3-26): مرآة سنية

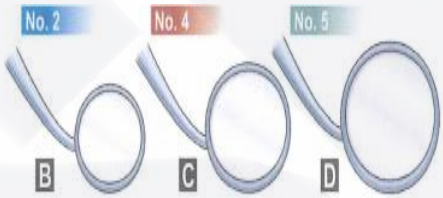

الشكل(3-27): مرايا سنية ذات قياسات متعددة

أنواع وجوه المرآة Types of mirror faces:

هناك عدة أنواع لوجه المرآة السنية فقد يكون :

1- للمرآة وجه عاكس واحد:
   - الوجه الأمامي هو مرآة عاكسة.
   - الوجه الخلفي هو مرآة عاكسة.
2- للمرآة وجهان عاكسان (من محاسنها أنها تستخدم للرؤية المباشرة، وغير المباشرة في الوقت نفسه).
3- إما وجه المرآة مسطَّح، أو وجه المرآة مقعر يعكس السطح المراد فحصه أمام العدسة، و يُنتِج صورة واضحة.

استخدامات المرآة الفموية Uses of mouth mirror:

1- الرؤية المباشرة Direct vision: يتم في الرؤية المباشرة التبعيد باستخدام المرآة لتحسين الرؤية في مناطق معينة، تسمح الإنارة لطبيب الأسنان باستخدام المرآة كعاكس للضوء، تعكس ضوء الجهاز إلى منطقة معينة من الحفرة السنية.

2- الرؤية غير المباشرة Indirect vision: يتم في هذه الحالة وضع المرآة في المنطقة التي لا يمكن رؤيتها مباشرة، دون الحاجة لتغيير وضعية جلوس الطبيب، فعلى سبيل المثال عند استخدامها لرؤية السطوح الحنكية للأسنان العلوية، ولرؤية السطوح اللسانية للأسنان الأمامية السفلية، الشكل (3-28).

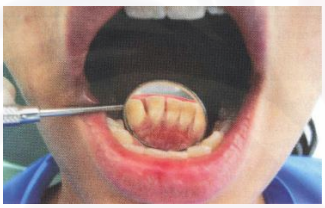

الشكل(3-28) : استخدام المرآة السنية للرؤية غير المباشرة للسطوح اللسانية للأسنان الأمامية السفلية

3- الإضاءة النافذة Transillumination: توضع المرآة خلف الأسنان، ويوجه الضوء بشكل عمودي على المحور الطولي للأسنان، تستخدم هذه الطريقة لكشف النخور الملاصقة.

4- التبعيد Retraction: يكون بتبعيد النسج الرخوة مثل الخد واللسان لتأمين رؤية أفضل لمنطقة العمل، الشكل (3-29) والشكل (3-30).

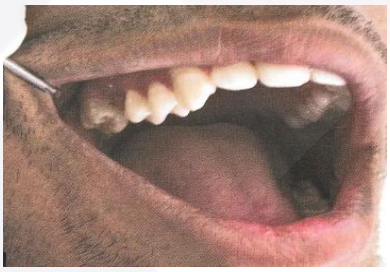

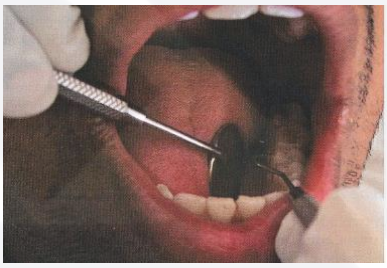

الشكل(3-29): استخدام المرآة السنية لتبعيد الخد **الشكل (3-30) :استخدام المرآة السنية لتبعيد اللسان**

❖ المسابر السنية Dental explorers:

تستخدم، بشكل شائع كأداة مساعدة في التشخيص لتقويم حالة السن، وإزالة الفضلات المتراكمة في منطقة الوهاد والميازيب.

الأجزاء: يتكون المسبر من مقبض ورأس عامل ومنطقة ضيقة بينهما:

- يكون مقبض(مسكة) المسبر مستقيماً، وأملسَ أو فيه تعرجات.
- يكون الجزء الضيق من المسبر منحنياً بزاوية واحدة أو أكثر.
- يكون الرأس العامل للمسبر مؤنفاً.

أنواع المسابر Types of explorers الشكل (3-31) والشكل (3-32):

- *المسبر المستقيم Straight explorer: يتصل الجزء الدقيق للمسبر مع المقبض بزاوية قائمة، و يستخدم هذا النوع من المسابر لفحص السطوح الإطباقية للأسنان.*
- *المسبر المنحني أو مسبر شيفرد كروك*

Curved explorer or Shepherd's Crook explorer

له شكل هلالي، ورأسه العامل عمودي على المقبض، يستخدم هذا المسبر لفحص السطوح الإطباقية.

- *المسبر بين السني الملاصق/ مسبر بريبولت / المسبر ذو الفعل الخلفي*

Interproximal explorer / Briault explorer/ Back action probe:

يستخدم بشكل شائع لفحص السطوح الملاصقة للأسنان، إن لهذا المسبر زاويتين إضافيتين في القبضة، وتكون الرؤوس الفعالة مائلة باتجاه القبضة.

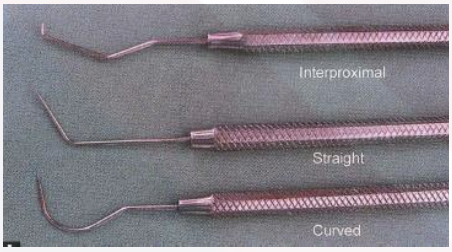

الشكل(3-31) : أنواع المسابر السنية
المسبر بين السني، المسبر المستقيم ، المسبر المنحني

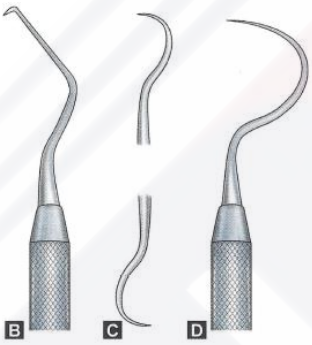

الشكل (3-32): أنواع المسابر السنية
(المسبر المنحني و بين السني)

❖ الملاقط Tweezers:

يكون للملقط رأس له زاوية، ويتوافر بقياسات مختلفة، الشكل (3-33). تستخدم هذه الملاقط لوضع اللفافات القطنية ومواد صغيرة أخرى و إزالتها.

الشكل (3-33) :الملقط السني

❖ المسابر حول السنية Periodontal probes الشكل (3-34):

تشبه المسابر السنية، ولكن لها نهاية منحنية مدرجة، تستخدم هذه المسابر لقياس عمق الميزاب اللثوي، وتحضيرات السن.

الشكل (3-34) : المسبر حول السني

المجارف Excavators:

تستخدم المجارف لتجريف وإزالة النخور وتنعيم الأجزاء الداخلية للحفرة المحضرة.

أنواع المجارف:

- الفأس Hatchet: عبارة عن إزميل له نصلة (شفرة)، يستخدم لقطع الميناء في التحضيرات الرقيقة في منطقة القواطع خاصة.
- مجارف بشكل القدوم Hoe excavators: شكل من أشكال الأزاميل ، وتستخدم في تحضير الحفر، وتطبق لقطع الجدران الأنسية والوحشية في حفر الضواحك والأرحاء.
- مجارف ملعقية Spoon excavators: مجارف ذات زاوية حادة قاطعة، لها شكل نصف دائري، شبيهة بالملعقة، وتستخدم لإزالة العاج النخر.
- مجارف مخلبية Cleoid excavators: تشبه المجرفة الملعقية إلا أنَّ شفرتها تشبه المخلب، وتستخدم لنحت الأملغم وتجريف النخر في المناطق التي يكون الوصول إليها صعباً.

طرائق إمساك الأداة Instrument grasps :

إن طرائق إمساك الأداة الصحيحة مهمة لنجاح المعالجة السنية، هناك طرائق إمساك عديدة تؤمن السيطرة الدقيقة على الأداة، وتساعد على زيادة فاعلية عمل الطبيب وتنقص من جهده، كما تؤمن مرونة أكبر للحركات.

يتم انتقاء المسكة الصحيحة وفقاً لنوع الأداة المستخدمة، ومكان استخدامها، والطبيب المعالج، والمعالجة الواجب إجراؤها؛ وسيتم شرح بعض طرائق الإمساك شائعة الاستخدام.

طرائق إمساك الأداة شائعة الاستخدام في مداواة الأسنان:

Commonly used instrument grasps in Operative Dentistry

1-مسكة القلم المعدلة.

2-مسكة القلم المقلوبة.

3-مسكة راحة اليد والإبهام.

4-مسكة راحة اليد والإبهام المعدلة.

1- مسكة القلم المعدلة Modified pen grasp ،الشكل (3-35):

تعد هذه المسكة الأكثر شيوعاً في الاستخدام، وتتطلب أكبر قدر ممكن من اللطف أثناء استخدامها، يُمسَك القلم بإصبعي الإبهام و السبابة مع وضع الإصبع الوسطى تحت القلم.

إن مسكة القلم المعدلة مشابهة لمسكة القلم والفرق هو أن الطبيب يستخدم وسادة الإصبع الوسطى ليضعها على مسكة الأداة بدلاً من أن تكون تحت الأداة، تخلق وضعية الأصابع في هذه الحالة مثلثاً قوياً، مما يعزز السيطرة على الأداة. تستخدم هذه المسكة بشكل شائع في الأسنان السفلية، تسمح هذه الوضعية باستقرار الأداة، كما تسمح للإصبع الوسطى بالمساعدة على دفع الأداة إلى الأسفل.

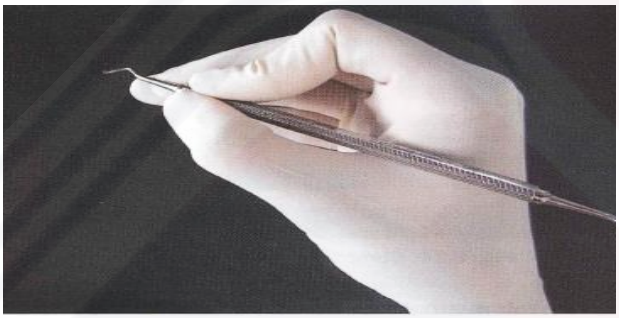

الشكل(3-35) مسكة القلم المعدلة

2-مسكة القلم المقلوبة Inverted pen grasp، الشكل (3-36):

تكون وضعية الأصابع في هذه المسكة مشابهة لتلك في مسكة القلم المعدلة، والفرق أنه يتم تدوير اليد فتصبح راحة اليد مواجهة للمعالج. تستخدم هذه المسكة بشكل شائع لتحضير السطوح الحنكية للأسنان الأمامية العلوية بالإضافة إلى السطوح الإطباقية للأسنان الخلفية العلوية.

الشكل (3-36) مسكة القلم المقلوبة

3 -مسكة الراحة و الإبهام Palm and thumb grasp، الشكل (3-37):

تماثل هذه المسكة مسكة السكين أثناء القيام بتقشير تفاحة، تستخدم هذه المسكة للقبض على أدوات كبيرة الحجم نسبياً، في هذه الحالة تُمسك الأداة بشكل قريب جداً من نهايتها العاملة بحيث يكون الإبهام مستنداً إلى الأسنان ليؤمن السيطرة على الأداة أثناء حركتها، يتوضع ساعد الأداة في راحة اليد وتحيط به الأصابع الأربع

لتأمين سيطرة محكمة، في حين يكون الإبهام حراً للسيطرة على الحركات، وتأمين استنادٍ إلى سن مجاورة في الفك نفسه، ويتم إبعاد الأداة عن ذروة الابهام بهدف تطبيق حركة الدفع من خلال راحة اليد والأصابع. لهذه المسكة استخدامات محدودة، فهي تطبق على الأسنان الأمامية العلوية وبخاصة في الجهة اليمنى عندما يكون الطبيب جالساً في الوضعية الخلفية اليمنى.

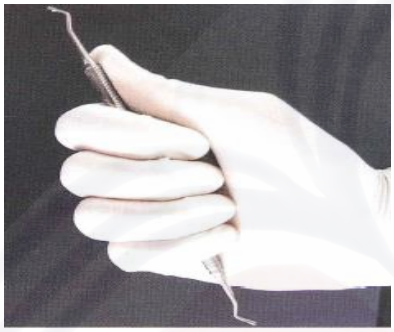

الشكل (3-37): مسكة الراحة والإبهام

4-مسكة الراحة والإبهام المعدلة Modified palm and thumb grasp:

تُمسك الأداة كما هي الحال في مسكة الراحة والإبهام، إلا أن وسادة الأصابع الأربع تضغط على قبضة الأداة باتجاه راحة اليد والمفصل الأول للإبهام، في هذه الحالة تستقر ذروة الإبهام على السن المحضرة أو السن المجاورة له. تؤمن مسكة الراحة والإبهام المعدلة سيطرة أكبر لمنع انزلاق الأداة، تستخدم هذه القبضة بشكل شائع في الأسنان الأمامية العلوية.

أماكن استناد الإصبع Finger rests :

يفيد استناد الإصبع بتأمين استقرار ثابت لليد والأداة أثناء المعالجة، يمكن أن يكون مكان الاستناد داخل الفم أو خارجه.

1-أماكن استناد الإصبع داخل الفموية:

- الاستناد التقليدي: تستند الإصبع بالقرب من السن التي تتم معالجتها، الشكل (3-38).

الشكل (3-38): الاستناد التقليدي

- الاستناد إلى القوس السنية نفسها، ولكن في الجهة المعاكسة: تستند الإصبع إلى السن المعاكسة، ولكن من الفك نفسه، الشكل (3-39).

الشكل (3-39): الاستناد إلى القوس السنية المعاكسة

- الاستناد إلى القوس المقابلة: تستند الإصبع إلى الأسنان الموجودة في الفك المقابل، الشكل(3-40).

الشكل (3-40): الاستناد إلى الفك المقابل

2-أماكن استناد الإصبع خارج الفموية:

أكثر ما تستخدم عند معالجة الأسنان الخلفية العلوية:

- الاستناد وراحة اليد إلى الأعلى: يتم الاستناد من خلال سند ظهر الإصبعين الوسطى والرابعة إلى الوجه الجانبي الأيمن من الفك السفلي، الشكل (3-41).

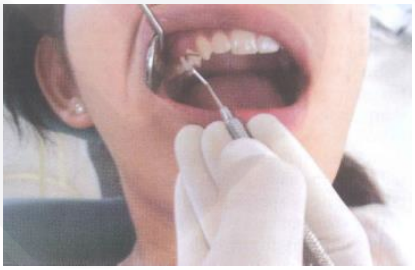

الشكل (3-41): الاستناد وراحة اليد إلى الأعلى

- الاستناد وراحة اليد إلى الأسفل : يتم الاستناد من خلال سند السطح الباطن للإصبعين الوسطى والرابعة إلى الوجه الجانبي الأيسر من الفك السفلي، الشكل (3-42).

الشكل (3-42) : الاستناد وراحة اليد إلى الأسفل