الجامعة السورية الخاصة

كلية طب الأسنان

قسم طب أسنان الأطفال

الفصل الثاني 2017-2018

المحاضرة 12 مقدمة في طب الأسنان السريري

م. د. جنى السالم

ثالثاً : فحص الأسنان Teeth examination :

يشمل فحص الأسنان: تقويم الإسنان – الفحص الشعاعي للأسنان والترميمات – تقويم الأمثلة الجبسية التشخيصية.

1- تقويم الإسنان Evaluation of dentition:

يتم فحص الإسنان و تقويم حالته من خلال:

← تقويم خطورة النخر واللويحة.

← تشخيص النخر.

← تقويم الترميمات الموجودة.

← تقويم اللب.

← تقويم الإطباق.

← تقويم العيوب الأخرى(في شكل الأسنان، لونها، عددها، حجمها ...).

← تقويم النواحي الجمالية.

أولاً- اللويحة وخطر الإصابة بالنخور Plaque and caries risk:

- يمكن تقويم وجود اللويحة لدى الأشخاص باستخدام مشعرات اللويحة أو المحاليل الملونة للويحة مثل أحمر التريكلوسان Triclosan.
- يفيد تحديد خطر الإصابة بالنخور، وخطر اللويحة كقيمة اعتمادية، يمكن من خلالها تقويم الصحة السنية للمريض في الجلسات الدورية، كما يمكن أن تتبئ بإنذار المعالجة.

ثانياً- تشخيص النخور Caries diagnosis:

طرائق تشخيص النخور السنية : يتم تشخيص النخور من خلال واحد، أو كل مما يلي:

← التغيرات العيانية في سطح السن وتغيرات قوامه.

← الإحساس اللمسي عند استخدام المسبر.

← الصور الشعاعية.

← تقانات أكثر حداثة لكشف النخر:

-الإضاءة بالألياف البصرية Fiber optic illumination(FOI) ، وهي تستخدم لكشف النخور العاجية الملاصقة بتوجيه الضوء عليها.

-جهاز Diagnodent Kavo : جهاز يعتمد على الليزر، إذ تعتمد آلية عمله على ومضان الآفة النخرية مما ينتج قيمة مقروءة تعبر عن النسيج المنخور وبخاصة النسيج العاجي.

-قياس كمية الضوء المُحدث للومضان.

-قياس النقل (التوصيل) الكهربائي.

-الصباغ الكاشف للنخر.

المتطلبات الواجب توافرها لتشخيص النخور السنية :

- إضاءة جيدة.
- سن نظيفة (من الواجب تقليح الأسنان قبل فحصها، إلا في حالة كانت مراجعة المريض إسعافية).
- استخدام السرنج لفحص السن، بعد تجفيفه.
- عيون حادة النظر، ويمكن استخدام العدسات المكبرة إن كان هذا ممكناً (×2 و ×6).
- الصور الشعاعية (صور شعاعية مجنحة) ويجب أن تكون عالية الجودة.

يجب أن يبدأ الفحص من الربع العلوي الأيمن، والسير مع عقارب الساعة حتى يتم الانتهاء في الربع السفلي الأيمن، فيتم بذلك فحص الإسنان كاملاً .

يُستخدم مسبر كليل بهدف إزالة بقايا الطعام من الشقوق و الميازيب، ويجب **ألا يتم سبر الآفات الميناائية المبكرة** بأي شكل من الأشكال، بما أن هذه الآفات قابلة لإعادة التمعدن Remineralization.

أنواع النخور السنية وفقاً لنوع السطح السني:

1-نخور الشق والوهدة Pit and Fissure Caries:

✓ تعدُّ الشقوق والوهاد من أكثر الأماكن عرضة للنخر، إذ لا يكون الميناء في عمقها ملتحماً، الشكل (6-99).

الشكل (6-99): نخور الشقوق و الوهاد

✓ تتواجد هذه الشقوق والوهاد على السطوح الإطباقية للضواحك والأرحاء، وعلى السطوح الدهليزية للأرحاء السفلية، والسطوح الحنكية للأرحاء العلوية، وفي السطح الحنكي للقواطع العلوية، كما يمكن أن تتواجد الوهاد المنخورة في بعض الحالات على رؤوس حدبات الأسنان الخلفية.

✓ يمكن التحري عن وجود النخور في السطح الإطباقي في حال ظهور واحد مما يلي:

- مظهر طبشوري أو طراوة في العمق.
- تلون رمادي مائل إلى البني.
- تُشاهد في الصور الشعاعية، شفافية Radiolucency تحت السطح الإطباقي، الشكل(6-100).

الشكل (6-100): شفافية شعاعية في السطح الإطباقي

2-نخور السطح الأملس Smooth surface caries:

يمكن أن تشاهد هذه النخور ، في ثلاثة مواضع:

1- السطوح الملاصقة للأسنان الخلفية والأمامية.
2- الثلث العنقي الدهليزي واللساني لتيجان الأسنان.
3- نخور سطح الجذر.

نخور السطح الملاصق Proximal surface caries:

- هي النخور الأكثر صعوبة في الكشف، وعادة مايتم كشفها بالصور الشعاعية المجنحة التي تعد الأفضل للتحري عن هذا النوع من النخور، الشكل (6-101).

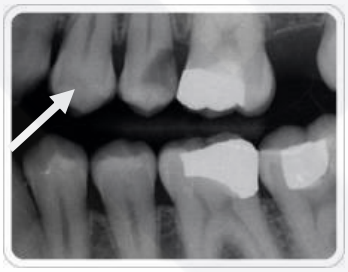

الشكل (6-101): شفافية شعاعية في السطح الملاصق

- عند الفحص البصري الدقيق قد يُلاحظ مظهر أبيض طبشوري، أو ظلالية تحت الارتفاع الحفافي، قبل انكساره.
- قد يكشف السبر اللطيف للسطح الملاصق، تخرباً أي انكساراً فيه.
- يمكن استخدام أدوات فصل السن، أو استخدام الفواصل التقويمية بهدف تحريك الأسنان بعيداً عن بعضها بعضاً، وبالتالي رؤية السطح الملاصق.
- يمكن استخدام الإضاءة النافذة Transillumination حيث يوجَّه فيها ضوء جهاز خاص من خلال نقاط التماس بين الأسنان، لكشف النخور الملاصقة أو باستخدام ضوء علاجي سني، الشكل(6-102).

الشكل (6-102): تشخيص النخر بالإضاءة النافذة

نخور السطح الأملس في الثلث اللثوي من التاج:

Smooth surface caries on gingival third of crown

- ☒ توجد هذه النخور في الثلث اللثوي للسطوح الدهليزية واللسانية للأسنان.
- ☒ أول تظاهر لهذا النوع من النخور، يكون على شكل بقعة بيضاء تختلف عن الميناء الشفاف المجاور وتختفي بشكل جزئي أو كامل عند ترطيب المنطقة، ومن ثم يؤدي تجفيف السطح مرة ثانية إلى عودة ظهورها(هذه العملية تميز هذا النوع من النخور عن نقص تصنع الميناء).
- ☒ يدل وجود مثل هذا النوع من النخور على أن لدى المريض خطورة عالية للإصابة بالنخر.
- ☒ تظهر النخور الأكثر تطوراً بشكل تغير في اللون، وانحساف معدن السن، كما تكون طرية عندما يتم سبرها، الشكل (6-103).

الشكل (6-103): نخور الثلث اللثوي للسطوح الدهليزية

نخور سطح الجذر Root Surface Caries:

- عادة ماتشاهد لدى المرضى الكبار في السن، وتتواجد في السطح الملاطي للجذر، الشكل(6-104).
- عادة مايتم كشفها بالفحص السريري الدقيق.
- قد تغطي اللثة أحياناً نخور الجذر، وتكون اللثة في هذه الحالة حمراء منتبجة.

الشكل (6-104): نخورسطح الجذر

أنواع النخور السنية بالاعتماد على سرعتها في التطور:

According to rapidity with which it progresses

النخور الفعالة Active caries، الشكل (6-105):

- يكون خطر الإصابة بالنخور لدى المريض عالياً في هذه الحالة.
- تكون الآفة مكاناً لتجمع بقايا الطعام، واللويحة بشكل كبير.
- يكون العاج فيها طرياً ويتطور فيها انحساف المعادن.
- يجب إجراء الترميم لوقف تطور النخر، وإنقاص احتمال خطر الإصابة بالنخور لدى المريض.

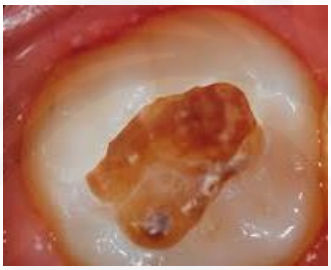

الشكل (6-105):النخورالفعالة

النخور المتوقفة Arrested Caries، الشكل (6-106):

- هي نخور ذات تطور بطيء لدى مريض، يعاني من خطر منخفض للإصابة بالنخر، تصبح هذه النخور غامقة مع الوقت بسبب التصبغ خارجي المنشأ، وإعادة تمعدن النسيج الصلب.
- غالباً ماتكون هذه الآفات مفتوحة بشكل كبير، مع تراكم قليل جداً من بقايا الطعام فيها.
- يصبح العاج قاسياً، ويتغير لونه إلى البني الغامق.
- يتوقف تطور النخر في هذه الآفات، وليس من المتوقع أن يتطور النخر فيها لاحقاً
- لايستطب ترميم هذه النخور إلا لأهداف تجميلية.

الشكل (6-106):النخورالمتوقفة

أعراض النخور Symptoms of caries:

- في أغلب الحالات، عندما يحسّ المريض بالنخور السنية فإن ذلك يدل على أن النخر قد تطور ضمن العاج أو اللب، ووصل إلى مرحلة متقدمة.
- قد يحسّ المريض أحياناً بحفرة في أسنانه.

- قد تكون النخور في العاج غير مؤلمة أو مؤلمة، وحساسة تجاه البرودة، الحرارة، أو الأطعمة ذات المذاق الحلو.

عندما يطلب المريض المعالجة بسبب الألم السني، يكون اللب على الأغلب مُصاباً بالتهاب لبي Pulpitis أو تموت Necrosis.

ثالثاً – تقويم الترميمات الموجودة Assessment of existing restorations :

يجب أن يجرى هذا التقويم بوجود:

← إضاءة جيدة.

← وسط نظيف وجاف.

← سرنج الماء والهواء.

← عيون حادة النظر.

← صور شعاعية جيدة.

← بالإضافة إلى معرفة معايير تقويم الترميمات الموجودة.

❖ **معايير عامة مستخدمة لتقويم الترميمات الموجودة:**

General criteria used to evaluate existing restorations

- السلامة البنيوية Structural integrity.
- الانفتاح الحفافي Marginal opening.
- الشكل التشريحي Anatomic form.
- علاقة الترميمات بالصحة حول السنية Restoration related periodontal health
- الإطباق و التماس بين السني الملاصقOcclusion and interproximal contacts
- النخور الثانوية Secondary caries.
- النواحي الجمالية Esthetics.

السلامة البنيوية Structural integrity :

ويعنى بذلك:

- تحديد ما إن كان هنالك جزء من الحشوة أوكلها، قد ضاع أو انكسر، الشكل(6-107).
- وجود خط كسر في الحشوة مما يدل على ضرورة تغييرها.
- وجود فضوات في الحشوة تقوم بإضعافها، أو تعمل كمناطق تراكم للويحة.

الشكل(6-107): حشوة مكسورة

<u>الانفتاح الحفافي Marginal opening ، الشكل (6-108):</u>

- يتم كشف الانفتاح الحفافي باستخدام مسبر حاد.
- يتم في ترميمات الأملغم سد الميزاب الحفافي بنواتج تآكل الحشوة، ولا يكون استبدال الحشوة ضرورياً.
- يجب استبدال ترميمات الراتنج المركب ذات الحواف المفتوحة بما أن هذه الفجوات لايمكن أن تمتلئ بنواتج التآكل.

الشكل(6-108): الانفتاح الحفافي للحشوات

- لا تحتاج الترميمات المضادة للنخر ذات الحواف المفتوحة إلى استبدال، مثل الإسمنت الزجاجي الشاردي Glass Ionomer Cement، بسبب إمكان تحريرها للفلورايد ، إلا في حال حدوث نخر صريح.

<u>الشكل التشريحي:</u>

نعني بالشكل التشريحي مدى تطابق الترميم مع المحيط الأصلي للسن، إن المشكلات الشائعة في الشكل التشريحي للترميم هي:

- محيط ناقص للترميم.
- محيط زائد للترميم (الشكل 6-108، حشوة الضاحك).
- ارتفاعات حفافية زائدة أو ناقصة.
- تحدب دهليزي ولساني غير كافٍ.
- نقص في التحدب اللثوي والإطباقي.

الترميمات و علاقتها بالصحة حول السنية Restoration related periodontal health

المشكلات الشائعة المتعلقة بهذه الناحية هي:

- ✓ خشونة سطح الترميمات: يمكن أن تقود الترميمات الخشنة أو ذات الحواف المفتوحة وبخاصة بالقرب من الثلث الأول اللثوي، إلى التهاب النسج حول السنية، يتم تشخيص كل ذلك بالرؤية وباللمس باستخدام مسبر.
- ✓ زوائد(زعانف) بين سنية ملاصقة Interproximal overhangs: يتم تشخيص الزعانف بين السنية بالرؤية، وبالسبر، وبالأشعة، الشكل (6-109)، يمكن أن يقوم الفاحص أثناء السبر السني بتحريك المسبر باتجاه المنطقة مابين السنية ليرى الانتقال الناعم بين بنية السن والترميم، وفي حال علق المسبر، فإن ذلك يدل على وجود زعانف، يمكن أن يمرر الخيط السني بعد منطقة التماس في المناطق الملاصقة بين السنية، ففي حال تمزق الخيط أو انقطع فإن ذلك يدل على زيادة حواف الحشوات، يمكن أن تؤدي هذه الحواف الزائدة إلى التهاب حول سني بسبب تراكم الطعام. يجب أن يتم استبدال الترميم بين السني الزائد، ثم يعاد تقويم الوضع حول السني.

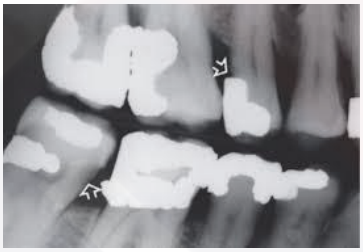

الشكل (6-109): الزعانف الأملغمية

- ✓ التعدي على العرض البيولوجي Impingement on biologic width : في حال كانت الترميمات(وبخاصة ترميمات الصنفين الثاني والخامس وترميمات الحواف اللثوية) أوسع من العرض البيولوجي للسن، فإن هذا يقود إلى أذية الرباط حول السني وحدوث الالتهاب.

الإطباق و التماس بين السني الملاصق Occlusion and interproximal contacts:

- يجب أن يتم تقويم نقاط التماس الإطباقية، وفحصها في وضعية الإطباق المركزي، والانزياحات الجانبية، ويجب إزالة التداخل الإطباقي في حال وجوده.
- يجب استبدال الترميمات الإطباقية المنخفضة، لأنها تؤدي إلى تطاول السن المقابلة.
- يجب تقويم شدة التماس بين نقاط التماس الملاصقة باستخدام خيط سني، ويجب أن يخرج الخيط السني من مناطق التماس بسهولة.
- يؤدي وجود نقاط التماس المفتوحة بشكل كبير إلى تراكم الطعام، ويجب استبدال ترميمات ذات نقاط تماس مثالية بها.

النخور الثانوية Secondary caries، الشكلان(6-110 و 6-111):

- يتم البحث عن نخور ثانوية في حواف الترميمات وذلك بالنظر، حس اللمس بالمسبر، واستخدام الصور الشعاعية.

- يُبدي الفحص بالنظر تغيُّر لون حواف الترميمات، مما يدل على تشكل النخور، إلا أن ذلك لا يعدّ دليلاً قاطعاً على وجود النخر تحت الحشوات.
- يجب تغيير الترميمات غير الأملغمية (مثال : ترميمات الراتنج المركب)؛ في حال تلون حوافها، أما إذا كانت الحشوات مضادة للنخر (مثل الإسمنتات الزجاجية الشاردية)، فلا يكون تغييرها ضرورياً.
- يمكن أن تبدي الصور الشعاعية مناطق شافة على الأشعة حول الترميمات الظليلة، مما يدل على تطور النخر، الشكل (6-111). إن هذا يدل على أهمية كون الترميمات السنية ظليلة على الأشعة.

الشكل(6-110): نخور ثانوية حول حشوات الكومبوزيت

الشكل(6-111): نخور ثانوية تحت حشوة الأملغم

<u>النواحي الجمالية Esthetics</u>: ستتم مناقشتها لاحقاً.

<u>رابعاً – فحص اللب السني و النسيج حول الجذري</u>

<u>Examination of dental pulp and periradicular tissue</u>

- إن تقويم صحة اللب في كل سن غير ضروري.
- الأسنان الواجب فحص حالتها اللبية هي: الأسنان ذات الترميمات الكبيرة جداً ، والأسنان ذات الصحة اللبية المثيرة للتساؤل.
- تتضمن الفحوص اللبية وحول الجذرية الروتينية مايلي: اللون Color، القرع Percussion، الجس Palpation، وتقويم الناسور Sinus evaluation.
- يمكن للصور الشعاعية أن توضح إن كانت النخور تشمل اللب أم لا.
- الفحوص اللبية النوعية.

اللون : يكون لون السن ذات اللب المتموت أغمق من الأسنان الأخرى الحية، الشكل(6-112).

الشكل(6-112): تلون السن الداخلي ينبئ عن تموت اللب

القرع Percussion:

- يتم بإجراء قرع لطيف على السطوح الإطباقية للسن، باستخدام نهاية ساعد المرآة السنية، الشكل (6-113).
- تدلّ الحساسية تجاه القرع على احتمال وجود التهاب لبي ممتد إلى النسج حول الجذرية، أو وجود التهاب حول سني.

الشكل(6-113): الفحص بالقرع

الجس Palpation :

- يتم الجسّ بتحريك إصبع السبابة على طول المخاطية الشفوية واللسانية، الموافقة لمحيط ذروة السن الشكل (6-114)، في حال الشعور بطراوة، أو انتباج، أو ألم في المنطقة، فإن هذا يدل على وجود إمراض حول الذروة.

الشكل(6-114): جس المنطقة الموافقة لذروة السن

تقويم الناسور Sinus evaluation :

- إن الناسور هو مجرى(قناة) مبطّن بالظهارة Epithelium، يعمل على إخراج الإنتان من سطح الجسم الداخلي إلى خارجه، الشكل (6-115).
- يمكن أن يلاحظ خروج القيح من فوهة الناسور، وتتواجد في المخاطية الشفوية أو اللسانية، وهي على الأغلب تدل على لب متموت.
- يمكن الكشف عن الناسور بإدخال قمع كوتا بركا Gutta-Percha point ضمن فوهة الناسور، وإجراء صورة ذروية.

الشكل(6-115): ناسور في اللثة

فحوص اللب النوعية Special pulpal tests:

- الفحوص الحرورية (فحوص البرودة والسخونة) Thermal tests.
- فحص اللب الكهربائي Electric pulp test.
- الفحص بالحفر Test cavity.

خامساً – فحص الإطباق Examination of Occlusion:

من المهم جداً معرفة إطباق الأسنان قبل إجراء المعالجة وذلك للأسباب التالية:

- لايؤثر الإطباق في نوع الحمل الوظيفي المطبق على الترميمات فقط، وإنما يمكن أن يغيّر تصميم المادة المرممة الواجب تطبيقها ونوعها.
- يجب تسجيل كل من الإطباق المركزي Centric occlusion، والإطباق عند إجراء الحركات الانزلاقية Excursive movements، يمكن أن يجرى هذا باستخدام ورق العض، الأشكال (6-116، 6-117، 6-118).
- من الممكن وضع أمثلة للفكين العلوي والسفلي للمريض على مطبق، لدراسة الإطباق عند الضرورة، أو في حال وجود ترميمات عديدة.

الشكل(6-116): الحركا الانزلاقية

الشكل(6-117): استخدام ورق العض للحصول على نقاط التماس الانزلاقية

الشكل(6-118): الإطباق المركزى

سادساً – تقويم عيوب أخرى Assessment of additional defect:

من العيوب الأخرى الممكن ملاحظتها: السحل Attrision الشكل (6-119)، التآكل Erosion الشكل (6-120)، والانسحال Abrasion الشكل (6-121)، نقص تصنع الميناء بأنواعه Enamel hypoplasias الشكل (6-122)، اضطرابات تلون الأسنان مثل مظاهر داء الانسمام الفلوري Fluorosis الشكل (6-123)، وغيرها من العيوب، مثل اضطرابات العدد .

الشكل (6-119): السحل Attrition

الشكل (6-120):التآكل Erosion

الشكل (6-121): الانسحالAbrasion عند المدخنين

الشكل (6-122): سوء تصنع الميناء

الشكل (6-123): الإنسمام الفلوري

سابعاً – التقويم الجمالي Esthetic evaluation:

- إن التقويم الجمالي هو موضوع شخصي، فقد يكون الترميم جيداً من الناحية الوظيفية ولا يكون المريض راضياً به من الناحية الجمالية.
- من المشكلات الأكثر شيوعاً والتي لها علاقة بالناحية الجمالية:
  - الأسنان الأمامية المتصبغة أو المتلونة.
  - ازدحام الأسنان غير التجميلي، أو وجود مسافات فيما بينها.
  - تلون الترميمات، أو عدم تطابق لونها مع السن، أو وجود نخور تحتها.
  - نقصان في محيط الترميم.
  - ظهور المعدن.
  - رد فعل سيء للنسيج حول السني تجاه الترميم المطبق.

2- الفحص الشعاعي للأسنان والترميمات

Radiographic examination of teeth and restoration

- إن الصور الشعاعية هي جزء أساسي من التشخيص.
- يجب أن تكون الصور الشعاعية ذات نوعية جيدة، ويجب أن تظهر فيها بوضوح المنطقة المراد تشخيصها.
- عند أخذ صورة شعاعية، يجب اتباع برنامج الوقاية من الإنتان، والوقاية من الأشعة لدى المريض والفريق السني.

هناك طرئق تصويرية شعاعية مختلفة لتشخيص النخور:

←صور شعاعية حول سنية داخل فموية Intraoral periapical radiographs (IOPA)

←صور شعاعية مجنحة Bitewing radiographs: تستخدم للتحري عن النخور الطاحنة، والملاصقة.

←صور شعاعية إطباقية Occlusal radiographs.

❖ **الحالات السريرية التي يكون فيها أخذ الصور الشعاعية ضرورياً:**

- معالجة قنوية، أو معالجة حول سنية سابقة.
- قصة سابقة لألم، أو رض.
- قصة عائلية لاضطرابات سنية (غياب أسنان مثلاً).
- دليل سريري على وجود مرض حول سني.
- ترميمات كبيرة، أو عميقة.
- آفات نخرية عميقة.
- أسنان منطمرة سريرياً، أو متوضعة بشكل خاطئ.
- انتباج.
- حركة الأسنان.
- إنتان متظاهر بناسور.
- شذوذات نمو.
- إصابات فموية لداء جهازي معروف، أو يشك به.
- دليل على وجود أجسام أجنبية.
- سن دعامة لتعويض جزئي أو كامل متحرك.
- نزف غير معروف السبب.
- حساسية أسنان غير معروفة السبب.
- شكل سن غير عادي، تكلسات، تلون.
- فقدان سن بدون معرفة السبب.
- تقويم بزوغ الأسنان وتطور الإطباق من خلال الصورة البانورامية لدى الأطفال.

❖ **محدوديات الصور الشعاعية Limitations with radiographs:**

- هي صور ثنائية الأبعاد لبنى ثلاثية الأبعاد.
- يمكن أن يحدث في الصور الشعاعية بعض الأخطاء التشخيصية.
- عادة ما تكون النخور أكثر خطورة سريرياً، بالمقارنة مع ماتبدو عليه في الصورة الشعاعية.

ينصح بإعادة الصور الشعاعية بشكل دوري كل سنة لدى المرضى ذوي الخطورة العالية للإصابة بالنخر، في حين يجب أخذ صور شعاعية للمرضى الذين لا يصابون بالنخر بشكل فعال، كل 2 ← 3 سنوات.

3- تقويم الأمثلة التشخيصية Evaluation of diagnostic casts:

- يمكن أن تقدم الأمثلة التشخيصية معلومات مهمة.
- يمكن استخدامها لدراسة العلاقة الإطباقية الحركية.
- يمكن استخدامها لتقليد المعالجة الترميمية.
- يمكن رؤية المناطق التي لا تظهر سريرياً في الأمثلة الجبسية.