أ.م . د . حمزة الأشقر

قسم الجراحة – كلية طب الأسنان – الجامعة السورية الخاصة

جراحة عامة وصغرى

المحاضرة رقم ٧

آفات جلدية جراحية

خزعات الجلد

استئصال الكيسات البشروية (الدهنية)

بضع (شق) وتفجير الخراجات

من الآفات الجلدية الجراحية ما هوالتهابي يعالج بالصادات وشق الخراجات مثل :

- الدمل furuncle : وهو التهاب حاد بالعنقوديات المذهبة يصيب عمق الجراب الشعري وما حوله ويؤدي إلى موات في المركز ويحدث تفاعلاً في الجلد .

- الجمرة Carbuncle : وهي عبارة عن مجموعة دمامل مجتمعة في مكان واحد تشكل سطحاً واحداً ذي عيون متعددة ، أكثر ما تشاهد عند السكريين .

ومن الآفات الجلدية الجراحية :

- الكيسة الجلدانية Dermoid CYST: وهي كتلة متحركة تحت الجلد ، غير مؤلمة ، ذات قوام عجيني أو مطاطي ، لا يوجد انكماش جلدي فوقها ، تحتوي ملحقات بشروية مثل : الجريبات الشعرية ، غدد زهمية (دهنية) ، وغدد عرقية .

- الكيسة الزهمية Sebaceous Cyst : تنجم عن انغلاق أقنية الغدد الدهنية وانحباس المواد الدهنية ضمن كيسة يتألف جدارها من طبقة بشروية و تحاط بطبقة ليفية .

الكيسة غير متحركة تحت الجلد ويوجد انكماش جلدي (تسرر) فوقها .

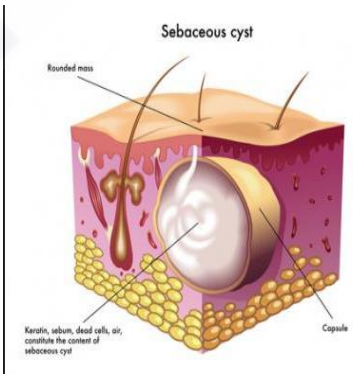

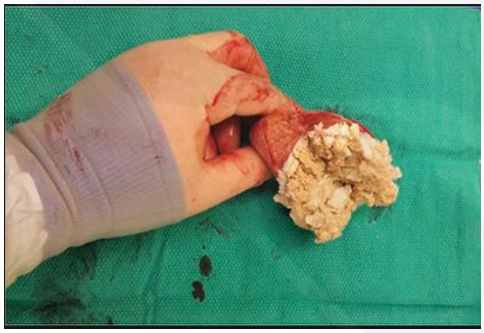

- كيسة بشرانية (بشرية) تضمنية Epidermoid (Epidermal) Inclusion Cyst :

تنجم عن انحباس قسم من بشرة الجلد في الطبقة الخلوية تحت الجلد (بسبب رض أو غيره) ومتلبعة هذا القسم بالنمو والتوسف ما يؤدي لتشكل كيسة محاطة بخلايا بشروية

وممتلئة بالكيراتين والخلايا المتوسفة.

- كيسة الشعر Pilar Cyst (كيسة غمد جذر الشعرة Trichilemmal Cyst) :

تنشأ من غمد جذر الشعرة وأكثر ما تشاهد في الفروة إضافة إلى أماكن أخرى .

- وحمة Nevi .

- شامة ، خال Mole .

- ثآليل Warts .

- ورم شحمي Lipoma .

- ورم جلدي ليفي Dermatofibroma .

- التقران Keratosis : يكون على حساب البشرة ويعد كمرحلة ما قبل السرطان .

- ميلانوما Melanoma (سرطان الخلايا الصبغية أو القتامينية) .

- بقعة ، لطخة Macule و حطاطة Papule .

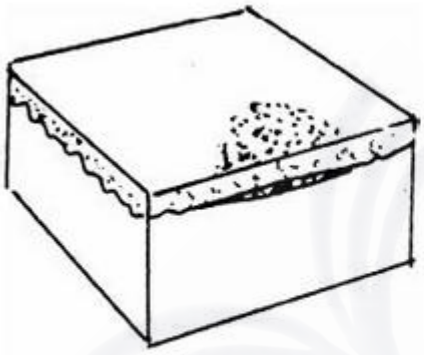

Fig2. – La macule

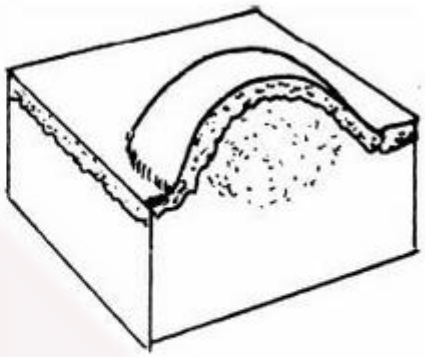

Fig3. – La papule

خزعات الجلد

توجد ٣طرق لأخذ عينات جلدية هي :

١- **الخزعة بالحلاقة أو الكشط Shave Biopsy** : وهي تفيد في الآفات المرتفعة (الحطاطية) عندما تكون السماكة الكاملة للنسيج غير ضرورية مثل الثآليل والوحمات والتقران .

الأدوات المطلوبة :

شفرة حلاقة معقمة أو شفرة جراحية قياس ١٥، مخثر كهربائي أو كيميائي (قلم نترات الفضة ، محلول كلور الألمنيوم) من أجل الإرقاء ، محلول ليدوكائين ١% مع الأدرينالين من أجل التخدير ، محقنة قياس٣ مل مع إبرة ذات قياس ٢٢أو ١٨ من أجل سحب محلول الأدرينالين من العبوة وإبرة قياس ٣٠ من أجل الحقن والتخدير ، مطهر للجلد (كحول أو بيتادين) وشاش ، مرهم صادات ، ضماد جاهز لاصق (مثالي) ..

التقنية (العمل) :

امسح المنطقة بشاشة مشبعة بالكحول أو البيتادين ، احقن قاعدة الآفة ب ٠,٥ــ ١,٥ مل ليدوكائين مع أدرينالين ضمن الأدمة (يتظاهر التخدير الجيد بانتبار ' ظهور نبيرة ' أبيض يحيط بالآفة) ، ارفع النسيج

المحيط بالآفة بضغطه بلطف بين السبابة والإبهام ، اكشط الآفة بالشفرة وضعها مباشرة في زجاجة فيها مادة حافظة (محلول فورمول) ، أرقئ باستخدام المخثر الكهربائي أو الكيماوي ، ضع قليلاً من مرهم الصادات على الجرح وقم بتغطيته بضماد جاهز لاصق .

الاختلاطات :

نز لدى المرضى الموضوعين على الأسبرين أو الوارفارين أو بعد زوال تأثيرالأدرينالين المقبض للأوعية ، إنتان (نادر) ، ندبة غائرة ، ندبة جدرية قد تحصل في الجذع وعند جذور الأطراف .

العناية ما بعد الجراحة :

اترك الضماد في مكانه مدة ٢٤ ساعة ثم نظف الجرح مرة يومياً مع وضع طبقة رقيقة من مرهم الصادات فوقه ثم غطّه بضماد جاهز لاصق ، أعد ذلك يومياً حتى شفاء الجرح ، أخبر الطبيب إذا حصل احمرار في الجرح أو ظهرت مفرزات قيحية .

إن ظهور هالة بسيطة من الاحمرار أو مفرزات مصلية صفراء أو رشاحة فيبرينية هو أمر عادي .

نصائح :

- تأكد من أن الآفة قد خزعت بعمقٍ مناسبٍ كافٍ للتقييم النسيجي .
- لاتستخدم الأدرينالين في مناطق فقيرة بالتروية الدموية كنهايات الأصابع وذروة الأنف وشحمة الأذن .
- إذا شككت بالميلانوما فالخزعةالاستئصالية تكون أفضل .
- الجلد الشائخ أوالتالف بالشمس تكون ندبته أقل من الجلد النضر .

٢- الخزعة بالمثقاب Punch Biopsy : مفيدة في أخذ عينات من آفات سطحية التهابية واضطرابات فقاعية ، أو من آفات جلدية سليمة وخبيثة .

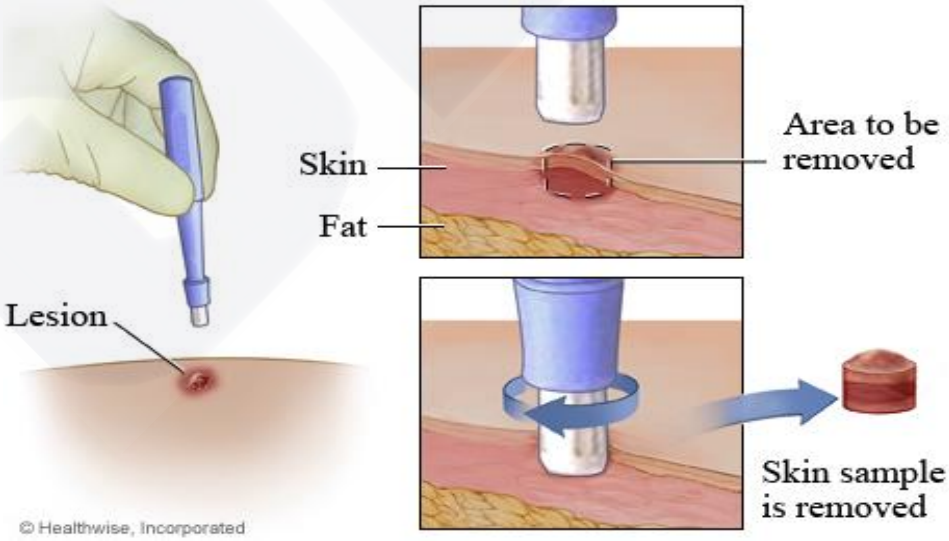

الأدوات المطلوبة :

أدوات معقمة (مقص ، ملاقط ، حامل إبر) ، خيوط جراحية (حمشة بسيطة ، نايلون أو برولين) المثقاب بالإضافة إلى موادالتطهير والتخدير والتضميد (كما سبق) .

التقنية (العمل) :

بعد التطهير والتخدير امسك النسيج المحيط بالآفة بين سبابة وإبهام اليد اليسرى أثناء تطبيق الضغط بالمثقاب للأسفل باليد اليمنى وقم بتدوير المثقاب حتى يخترق الأدمة واقطع النسيج في العمق ليشمل النسيج تحت الجلد ثم اسحب المثقاب بلطف وارفع القطعة النسيجية بملقط وضعها مباشرة في زجاجة حاوية لمادة حافظة .

قرب الجلد بغرزة أو غرزتين من أجل نتيجة جمالية أفضل ومن أجل الإرقاء .

ضع كمية قليلة من مرهم صادات على الجرح وغطّه بضماد جاهز لاصق .

الاختلاطات :

أذية شريان أو عصب .

العناية ما بعد العمل الجراحي :

كما في الخزعة السابقة .

نصائح :

يجب أخذ الحذر لعدم أذية شرايين أو أعصاب مهمة تمر سطحياً في أماكن معينة مثل الوجه .

الخزعات من الفروة أو الجبهة تنزف بغزارة .

خيوط قياس ٥ أو ٦ أصفار مثالية لجلد الوجه ، وقياس ٤ أو ٥ أصفار لجلد المناطق الأخرى .

٣- الخزعة الاستئصالية Excisional Biopsy أو الاهليلجية Elliptical Biopsy :

مفيدة في إجراء خزعات من حالات التهابية عميقة (التهاب السبلة الشحمية Cellulitis) أو من أجل رفع طبقة تحت جلدية أو صفاقية وكذلك لاستئصال الآفات الجلدية السليمة (كالفيبروما) والخبيثة .

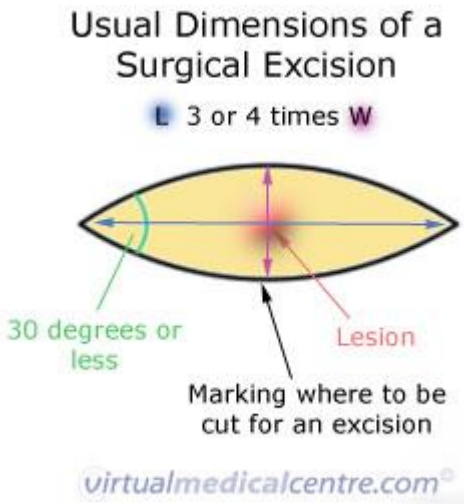

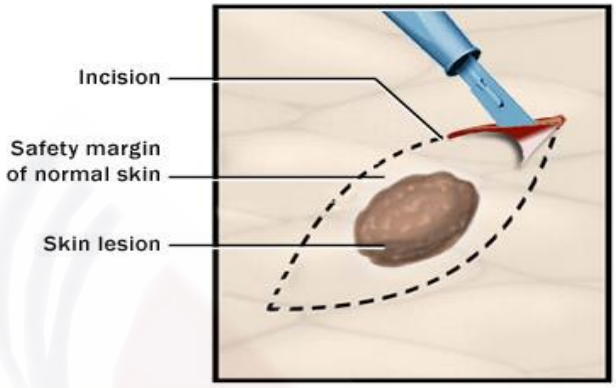

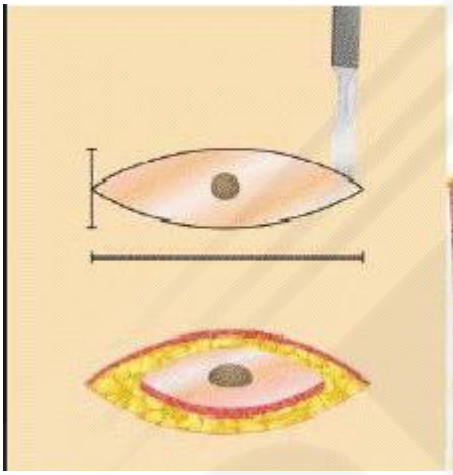

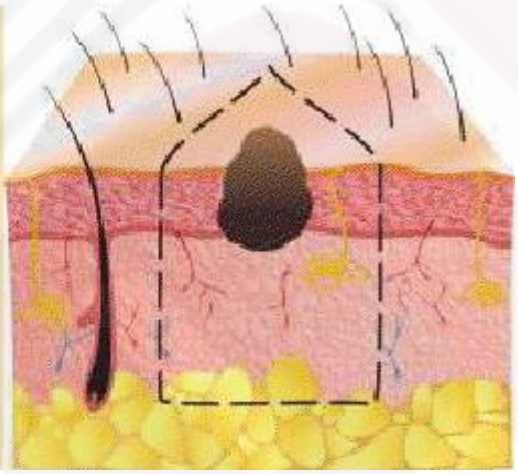

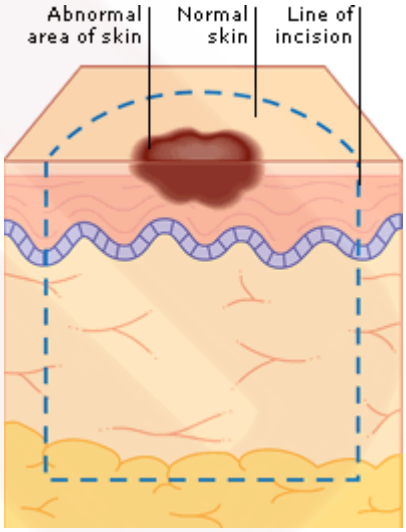

الأدوات المطلوبة :

كما في الخزعة السابقة (عدا المثقاب) بالإضافة إلى شفرة قياس ١٥ وسنارة جلدية وشانة مثقبة معقمة وقفازات جراحية معقمة .

التقنية (العمل) :

علّم خط الجراحة بقلم تعليم قبل التخدير (حدد الحواف بحيث يكون طول الشق المغزلي ٣أو٤أضعاف عرضه لمنع تغضين الجلد عند زوايا الجرح) ،ثم طهّر المنطقة وخدّرها بحقن الجلد المحيط بالآفة ضمن الأدمة وتحت الجلد ، ثم شق الجلد بشفرة ١٥ متبعاً خط التعليم مع تدوير الشفرة بزاوية ٤٥ درجة وعمّق الجرح للنسيج تحت الجلد ، ثم امسك زاوية الإهليلج بملقط أو سنارة وافصل القاعدة عند العمق المطلوب (عادة بمستوى الطبقة تحت الجلد) باستخدام الشفرة أو الممص ثم ضع العيّنة مباشرة في زجاجة تحوي مادة حافظة ، ثم أجر إرقاءً جيداً بالمخثر أو باستخدام غرز لإعادة تقريب النسج .

الاختلاطات : قد يحدث نزف أو إنتان .

العناية ما بعد الجراحة : كما في السابق .

نصائح :

- كن منتبهاً لتشريح المنطقة التي توجد فيها الآفة وخاصة لوجود الأوعية والأعصاب تحتها .
- لجلد ثخين (كما في الظهر) استخدم شفرة قياس ١٠ ولجلد رقيق (كما في الوجه) استخدم شفرة قياس ١٥ .
- يجب أن تكون حواف الاستئصال بعيدة(١-٢)ملم عن الآفات السليمة ، وبين (٤ملم - ٢سم) للكارسينومات .
- حواف الميلانوما تعتمد على عمق الغزو .
- الوحمة اللانموذجية أو المصابة بخلل التنسج تحتاج لحواف أمان بين ٤- ٥ ملم .

استئصال الكيسات البشروية (البشرانية) ، الزهمية ، الدهنية

توجد العديد من التقنيات لاستئصال الكيسات البشرانية رغم أن شق الكيسة وتفجيرها بعصر جدارها لاستخراج محتواها يمكن أن ينجز أحياناً ، كما أنه ليس من الحكمة أن تساصل كيسة مصابة بإنتان أو التهاب فعّال لأن ذلك يزيد الإنتان بعد الجراحة وكذلك الاختلاطات الأخرى .

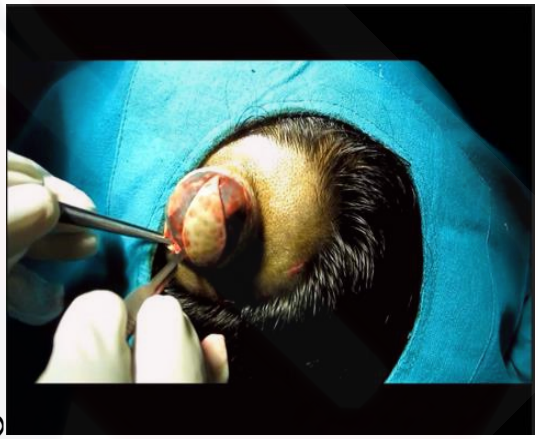

الأدوات المطلوبة :

شفرة قياس ١٥ ، مطهر جلدي وشاش معقم ، قلم جراحي للتعليم ، ليدوكائين ١% مع أدرينالين للتخدير ، خيوط جراحية مناسبة .

التقنية (العمل) :

طهّر المنطقة ، علّم حواف الاستئصال قبل حقن المخدر وإلاّ فإن السائل المحقون سيخفي حواف الكيسة ، خدّر النسج المحيطة بالكيسة والمغطية لها (قد يكون من الصعب تخدير قاعدة الكيسة بشكل كامل إذا كانت الكيسة كبيرة ولكن يمكن ذلك لاحقاً عندما يتم تسليخ جزء من الكيسة وتصبح قاعدتها مرئية) .

أجر شقاً خطياً أو إهليلجياً فوق سطح الكيسة ثم عمّق لمستوى جدار الكيسة اللماع دون أن تمزقه ، ثم ارفع حافة الجلد وسلخ جدار الكيسة الجانبي عن النسج المحيطة بحذر مستخدماً التسليخ الحاد والكليل بواسطة المقص ، ثم ارفع الكيسة واكشف قاعدتها وخدرها . حاول استئصال الكيسة كاملة دون تمزيق جدارها لأنه إذا حصل ذلك وبقي جزء من جدار الكيسة داخل الجرح فإنه سيؤدي للنكس .

راقب الكيسات التي تمزقت سابقاً وأدت لتشكل نسيج ندبي مع نواسير ، فهذه النواسير يجب أن تستأصل وإلاّ فإنها يمكن أن تنكس ثانية ، أغلق الجرح على طبقات لإغلاق الفراغ الميّت الحاصل بعد استئصال الكيسة .

يقرب النسيج الخلوي تحت الجلد بخيوط ممتصة قبل خياطة الجلد .

العناية بعد العمل الجراحي :

كما هي الحال في إجراء الخزعات الاستئصالية .

نصائح :

يجب بزل كل المحاولات لاستئصال الكيسة سليمة بشكل كامل دون تمزيقها تجنباً لحدوث النكس .

شق وتفجير الخراجات
Incision and Drainage of Abscesses

إن التدبيرالأولي للخراجات والدمامل والكيسات المصابة بإنتان يكون بالشق والتفجير ويجرى أحياناً زرع وتحسس للقيح .

الوقت الملائم للشق والتفجير هو عندما يصبح الجلد المغطي للخراج رقيقاً وليّناً ما يدل على أن الآفة أصبحت متكهفة (متجوفة) ، وإن استخدام كمادات دافئة ل ٢٤ - ٤٨ ساعة يمكن أن يساعد في تليين الآفة وتسهيل الشق والتفجير .

الأدوات المطلوبة :

شفرة جراحية قياس ١١ (حربة) ، شريط من الشاش مشبع باليودوفورم عرضه ربع إنش ، شاش عادي ، مطهر ، مخدر ليدوكائين ١% مع أدرينالين ورذاذ كلور الإيتيل ، قابض (حامل) على رأسه قطن أو مجرفة ، قناع لوقاية الوجه ونظارات واقية للعينين.

التقنية (العمل) :

خدر الجلد المحيط والمغطي للخراج (ستلاحظ أنه من الصعب أن تخدر المنطقة بشكل كامل بسبب الالتهاب الشديد) .

امسك الشفرة الجراحية بحيث تكون حافتها الحادة وذروتها متجهة للأعلى ثم اغرزها في مركز الأفة محدثاً شقاً متصالباً .

انتبه لتدفق القيح بشكل قذفي انفجاري عندما تخترق الشفرة الآفة ومن الحكمة تغطية الآفة بالشاش أثناء غرز الشفرة .

اضغط النسج المحيطة بلطف لتخرج أكثر ما يمكن من المواد لأن الخراجات عادة ما تكون محجبة (ذات مساكن) مايستدعي إدخال القابض أو المجرفة ضمن الجوف لتحطيم الالتصاقات والحجب لإخراج أكثر ما يمكن من المواد .

بعد إفراغ الجوف ضع ضمنه كمية كافية من شريط الشاش ولكن بشكل مطوي ورخو وليس تحت ضغط كبير ليقوم بإخراج أي مفرزات مصلية أو قيحية يمكن أن تتجمع ثانية وهذا يحافظ على الجرح مفتوحاً (نافذاً) حتى يشفى الجوف (يلتئم) من الداخل للخارج .

ضمد الجرح بشاش٤x٤إنش لمص المفرزات وتبديل الضماد يعتمد على كمية المفرزات.

غطّ المريض بالصادات .

تستخرج بالتدريج أجزاء من رباط الشاش .

الاختلاطات : نزف ، عدم تراجع الإنتان .

العناية بعد الجرحة : راجع الطبيب إذا لم يشف الجرح أو انتشرت الحمامى أو ظهرت حمى أو حصل ألم شديد في الجرح . تابع العلج بالصادات حتى ولو شفي الجرح .

نصائح : تثقيف المريض وتغيير الضماد يومياً هما مفتاح نجاح عملية شفاء الجرح .