الضفيرة العضدية

Brachial Plexus

- مجموعة من الألياف العصبية المسؤولة عن تعصيب الطرف العلوي :
  - التعصيب الحسي للجلد والبنى العميقة (المفاصل)
  - التعصيب الحركي للعضلات
  - التأثير على أقطار الأوعية الدموية عن طريق الأعصاب المحركة الإفرازية
  - التعصيب الودي المحرك الإفرازي للغدد العرقية
- تتشكل ضمن المثلث الخلفي للعنق عبر اتحاد الفروع الأمامية للجذور الرقبية الخامس والسادس والسابع والثامن والجذر الصدري الأول

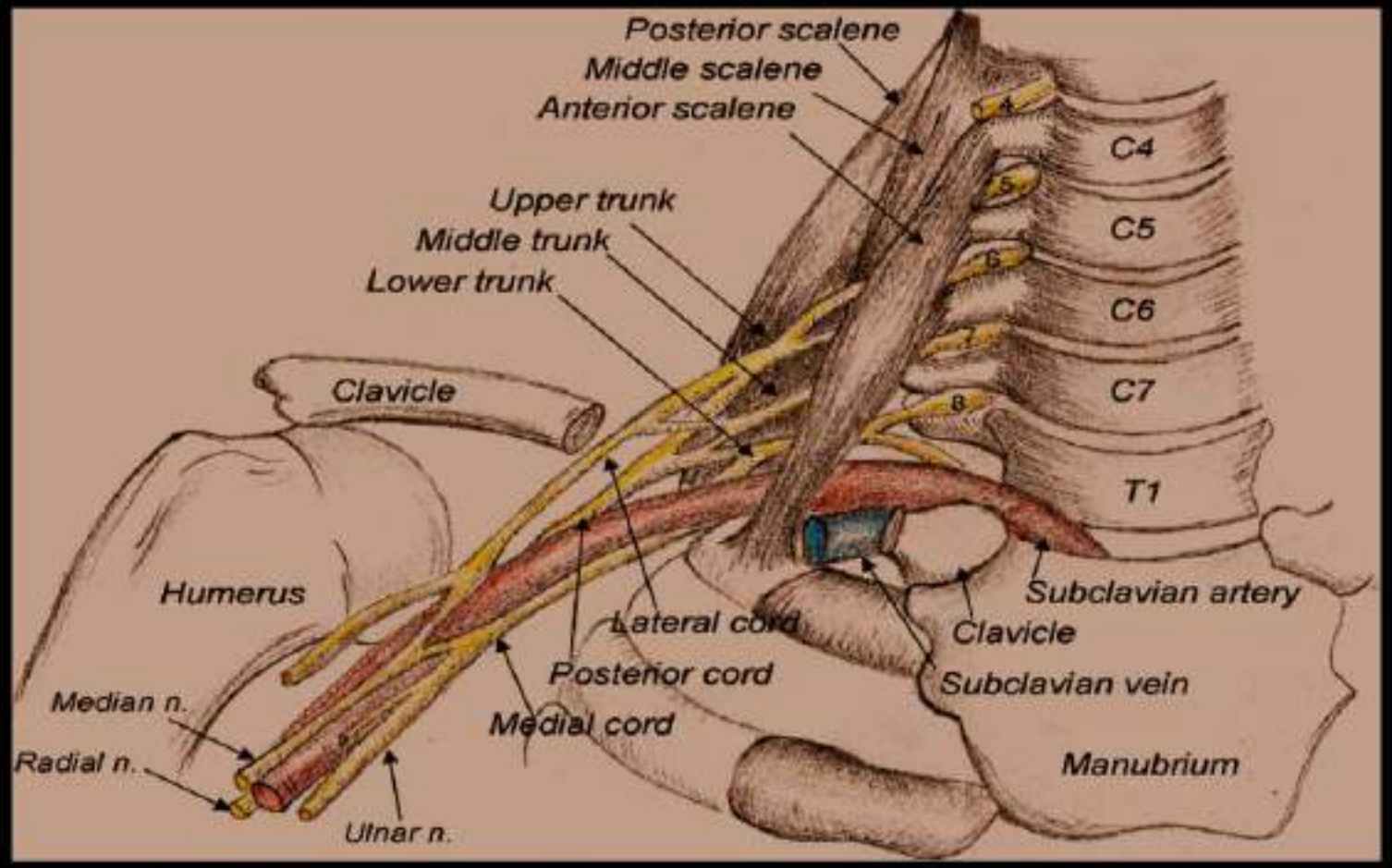

Fig. 1. Schematic drawing of the normal right brachial plexus.

- يمكن تقسيم الضفيرة العضدية إلى خمسة مستويات :
  - الجذور (في المثلث الخلفي للعنق)
  - الجذوع (في المثلث الخلفي للعنق)
  - الانقسامات (خلف الترقوة)
  - الحبال (ضمن الإبط)
  - الفروع (ضمن الإبط)

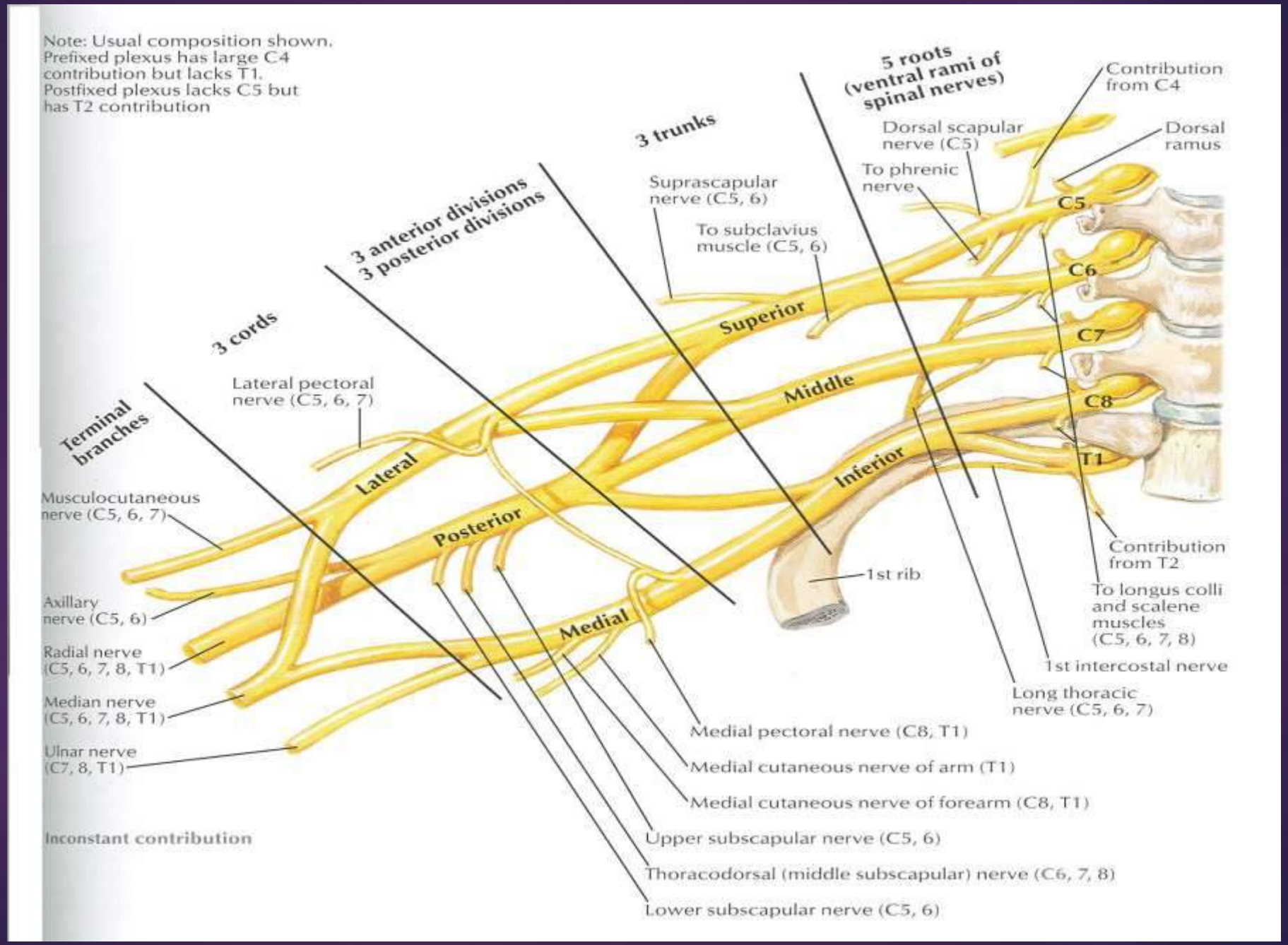
Note: Usual composition shown.
Prefixed plexus has large C4
contribution but lacks T1.
Postfixed plexus lacks C5 but
has T2 contribution
5 roots
(ventral rami of
spinal nerves)
3 trunks
3 anterior divisions
3 posterior divisions
3 cords
Terminal
branches
Contribution
from C4
Dorsal scapular
nerve (C5)
Dorsal
ramus
To phrenic
nerve
Suprascapular
nerve (C5, 6)
To subclavius
muscle (C5, 6)
C5
C6
C7
C8
T1
Superior
Middle
Inferior
Lateral
Posterior
Medial
Lateral pectoral
nerve (C5, 6, 7)
Musculocutaneous
nerve (C5, 6, 7)
Axillary
nerve (C5, 6)
Radial nerve
(C5, 6, 7, 8, T1)
Median nerve
(C5, 6, 7, 8, T1)
Ulnar nerve
(C7, 8, T1)
1st rib
Contribution
from T2
To longus colli
and scalene
muscles
(C5, 6, 7, 8)
1st intercostal nerve
Long thoracic
nerve (C5, 6, 7)
Medial pectoral nerve (C8, T1)
Medial cutaneous nerve of arm (T1)
Medial cutaneous nerve of forearm (C8, T1)
Inconstant contribution
Upper subscapular nerve (C5, 6)
Thoracodorsal (middle subscapular) nerve (C6, 7, 8)
Lower subscapular nerve (C5, 6)

الجذوع:

- الجذع العلوي يتألف من الجذرين C5 C6
- الجذع المتوسط يتألف من الجذر C7 بشكل منفرد
- الجذع السفلي يتألف من الجذرين C8 T1
- ينقسم كل جذع إلى انقسامين أمامي وخلفي

الحبال:

- الحبل الوحشي يتألف من الانقسام الأمامي للجذعين العلوي و المتوسط
- الحبل الخلفي يتألف من الانقسام الخلفي للجذوع الثلاث
- الحبل الأنسي يتألف من الانقسام الأمامي للجذع السفلي
- تتوضع كافة الحبال أعلى ووحشي القسم الأول من الشريان الإبطي
- تأخذ الحبال تسميتها وفقا لعلاقتها مع القسم الثاني للشريان الإبطي
- بهذا المستوى تتغلف الضفيرة العضدية و الشريان الإبطي والوريد الإبطي بغمد من اللفافة يسمى الغمد الإبطي

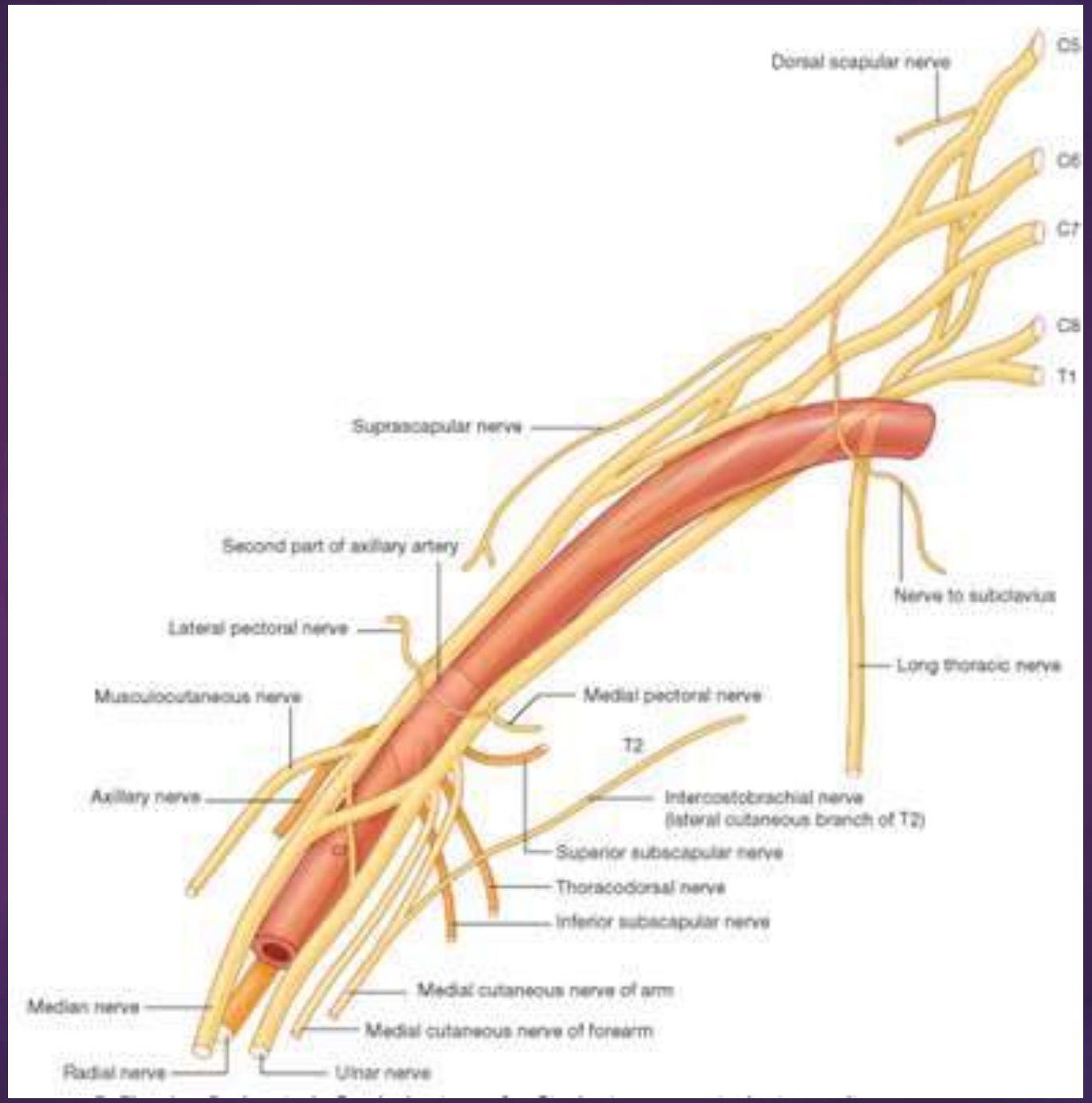
C5
Dorsal scapular nerve
C6
C7
C8
T1
Suprascapular nerve
Second part of axillary artery
Nerve to subclavius
Lateral pectoral nerve
Long thoracic nerve
Musculocutaneous nerve
Medial pectoral nerve
T2
Axillary nerve
Intercostobrachial nerve
(lateral cutaneous branch of T2)
Superior subscapular nerve
Thoracodorsal nerve
Inferior subscapular nerve
Medial cutaneous nerve of arm
Median nerve
Medial cutaneous nerve of forearm
Radial nerve
Ulnar nerve

الفروع:

تتوزع فروع الضفيرة العضدية حسب المنشأ على الشكل التالي:

الجذور:

- العصب الكتفي الظهري C5 (العضلات المعينية الكبيرة والصغيرة ورافعة لوح الكتف)
- العصب الصدري الطويلC7 C6 C5 (العضلة المنشارية الأمامية)

الجذع العلوي:C6 C5

- العصب تحت الترقوة (العضلة تحت الترقوة)
- العصب فوق الكتف (العضلتين فوق الشوك وتحت الشوك)

❖ الحبل الوحشي:C5 C6 C7

- العصب الصدري الوحشي (العضلة الصدرية الكبيرة)
- العصب العضلي الجلدي (العضلة الغرابية العضدية وذات الراسين العضدية و العضدية – جلد الناحية الوحشية للساعد)
- الجذر الوحشي للعصب الناصف

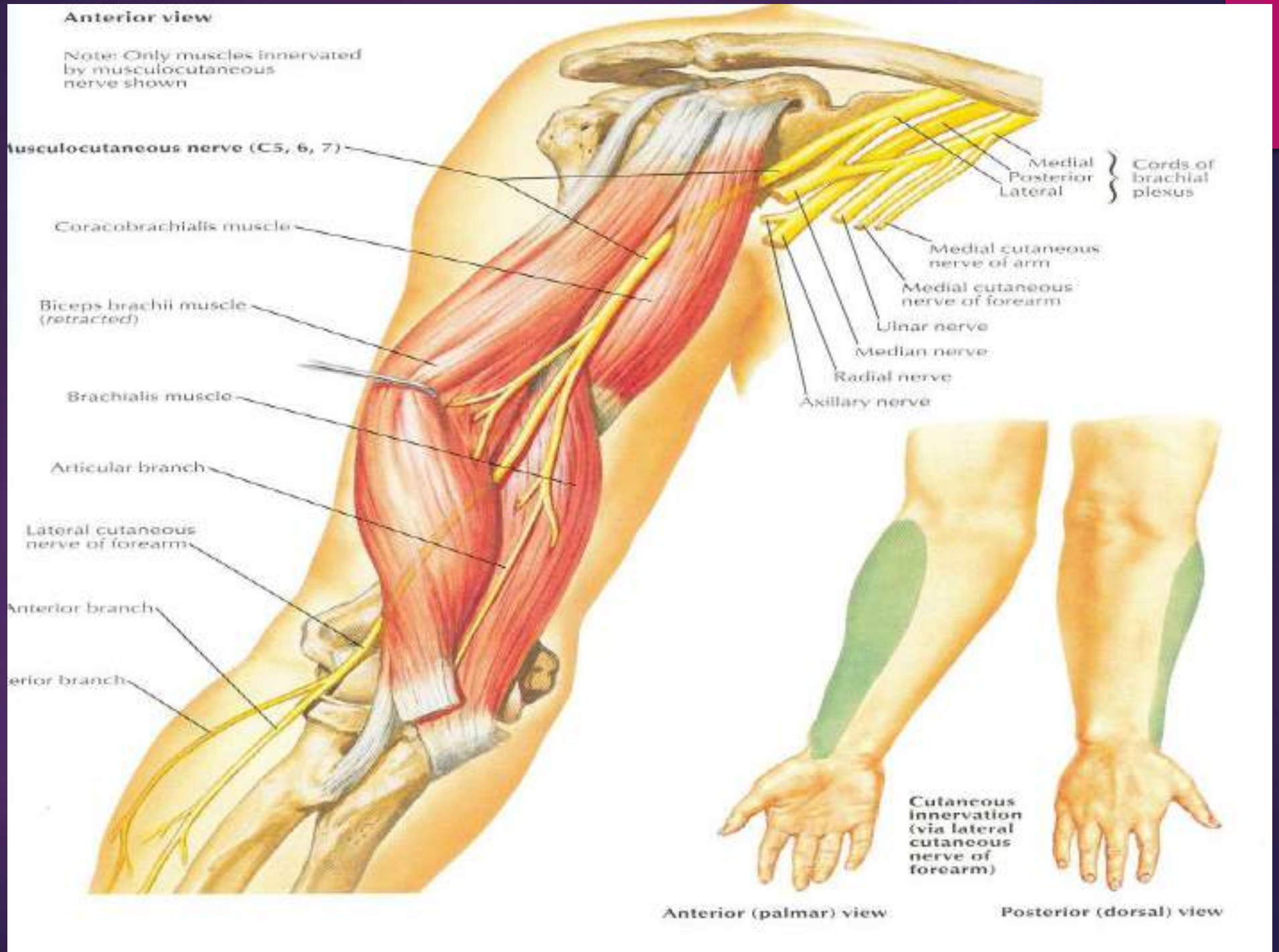
Anterior view
Note: Only muscles innervated by musculocutaneous nerve shown
usculocutaneous nerve (C5, 6, 7)
Coracobrachialis muscle
Biceps brachii muscle (retracted)
Brachialis muscle
Articular branch
Lateral cutaneous nerve of forearm
Anterior branch
erior branch
Medial
Posterior
Lateral
Cords of brachial plexus
Medial cutaneous nerve of arm
Medial cutaneous nerve of forearm
Ulnar nerve
Median nerve
Radial nerve
Axillary nerve
Cutaneous innervation (via lateral cutaneous nerve of forearm)
Anterior (palmar) view
Posterior (dorsal) view

❖ الحبل الأنسي:

- العصب الصدري الأنسي C8 T1 (العضلة الصدرية الكبيرة والصغيرة)
- العصب الجلدي الأنسي للذراع C8 T1 (جلد الجانب الأنسي للذراع)
- العصب الجلدي الأنسي للساعد T1 (جلد الجانب الأنسي للساعد)
- العصب الزندي C7 C8 T1
- الجذر الأنسي للعصب الناصف C8 T1

❖ الحبل الخلفي:

- العصب تحت الكتف العلوي C5 C6 (العضلة تحت تحت الكتف)
- العصب تحت الكتف السفلي C5 C6 (العضلة تحت الكتف والمدورة الكبيرة)
- العصب الصدري الظهري C5 C6 C7 (العضلة العريضة الظهرية)
- العصب الإبطي C5 C6 (العضلة الدالية والمدورة الصغيرة)
- العصب الكعبرية C5 C6 C7 C8 T1

- الفروع الانتهائية للضفيرة العضدية:
- العصب العضلي الجلدي
- العصب الابطي
- العصب الزندي
- العصب الناصف
- العصب الكعبري

	التعصيب الحسي	التعصيب الحركي
العصب العضلي الجلدي	جلد الوجه الأمامي الوحشي للساعد	العضدية – ذات الرأسين العضدية – الغرابية العضدية
العصب الإبطي	جلد الجزء الوحشي من الكتف والجزء العلوي من العضد	الدالية و المدورة الصغيرة
العصب الكعبري	الوجه الوحشي الخلفي للعضد و للساعد واليد	مثلثة الرؤوس العضدية – العضدية الكعبرية - العضلات الباسطة في الحيز الخلفي للعضد والساعد
العصب الناصف	الثلثين الوحشيين لراحة اليد والأصابع الثلاثة الوحشية والنصف الوحشي للبنصر	العضلات القابضة ضمن الساعد – العضلات الخراطينية 1 2 – عضلات الإلية
العصب الزندي	الثلث الأنسي لراحة وظهر اليد والخنصر والنصف الأنسي للبنصر	عضلات الضرة – مقربة الإبهام – العضلات الخراطينية 3 4 – العضلات بين العظام – قابضة الرسغ الزندية – قابضة الأصابع العميقة(القسم الأنسي)

- القطاعات الحسية الحركية للجذور الرقبية :
- Dermatome : أقسام الجلد المعصبة بوساطة جذر شوكي واحد
- Myotome : العضلات المعصبة بوساطة جذر شوكي واحد

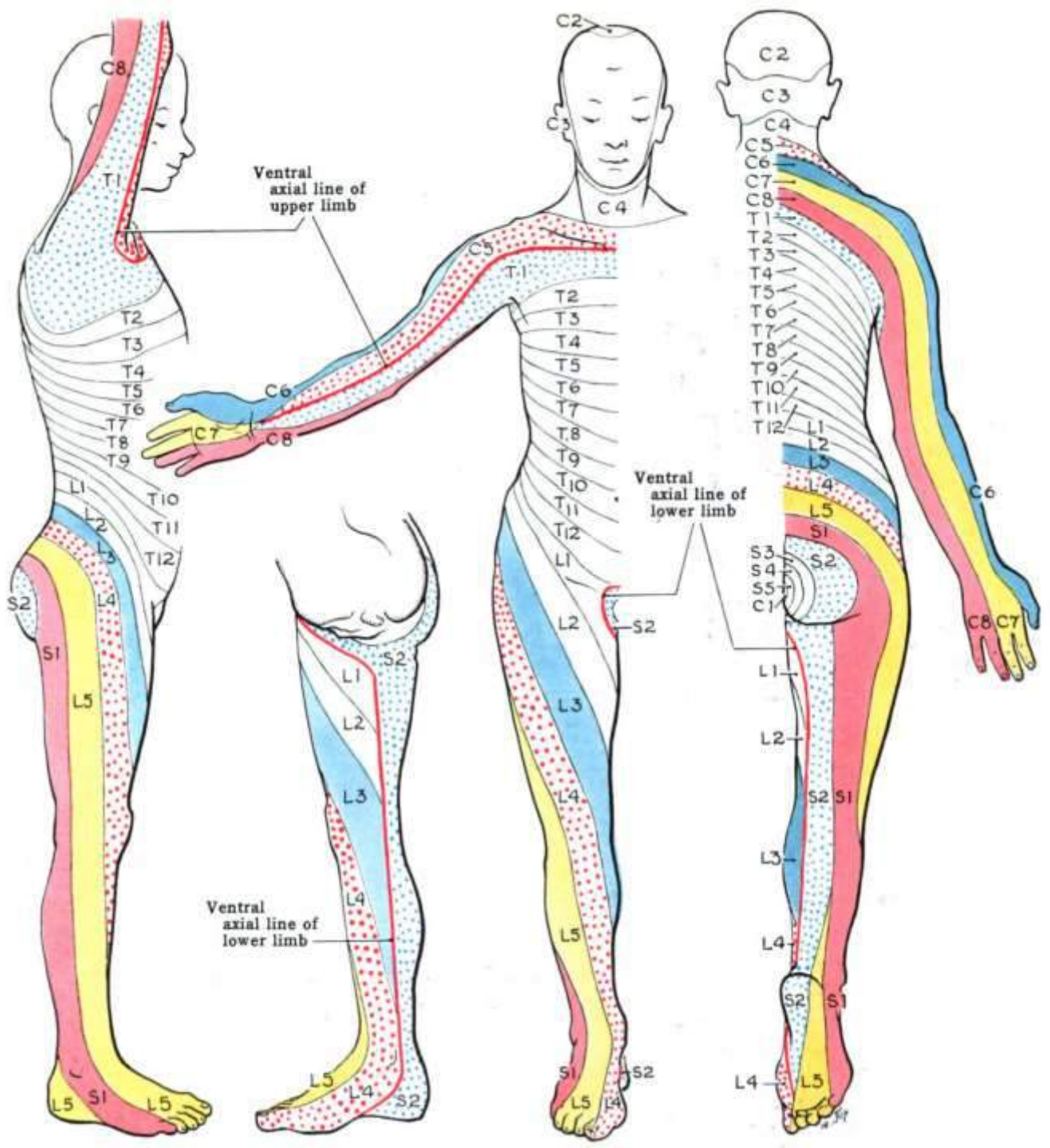
Ventral axial line of upper limb
Ventral axial line of lower limb
Ventral axial line of lower limb
C2
C3
C4
C5
C6
C7
C8
T1
T2
T3
T4
T5
T6
T7
T8
T9
T10
T11
T12
L1
L2
L3
L4
L5
S1
S2
S3
S4
S5
C1

- Myotomes :
  - C1/C2 : عطف وبسط العنق
  - C3 : العطف الجانبي للعنق
  - C4 : رفع الكتف
  - C5 : تبعيد الكتف
  - C6 : عطف الساعد ـ بسط الرسغ
  - C7 :بسط الساعد-عطف الرسغ – بسط الأصابع
  - C8 : قبض الأصابع
  - T1 : تبعيد الأصابع

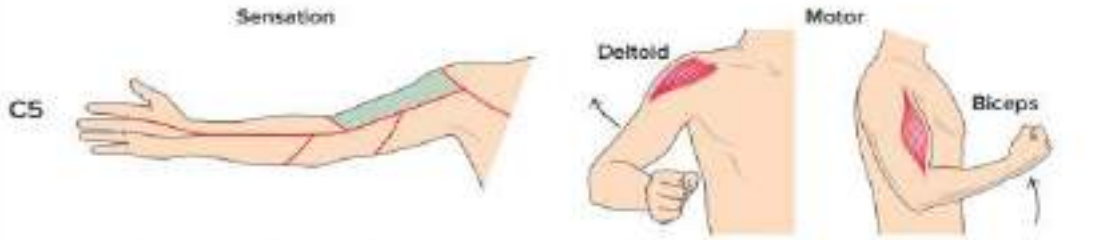

C5 innervates the deltoid and biceps and gives sensation to the dermatome over the deltoid.

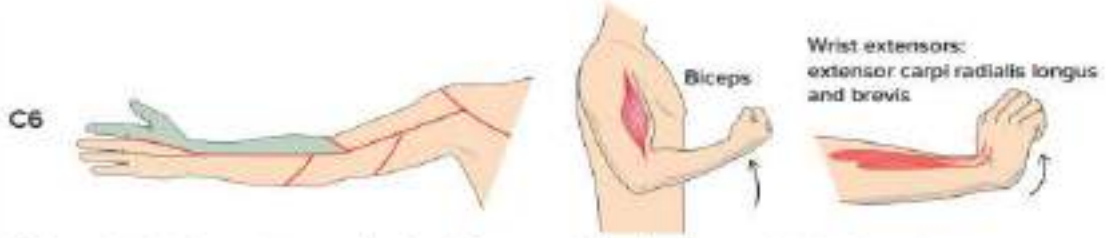

C6 innervates the dermatome over the lateral forearm and hand and innervates the wrist extensors.

C7 innervates the small dermatome over the middle finger plus the triceps, wrist flexors and finger extensors.

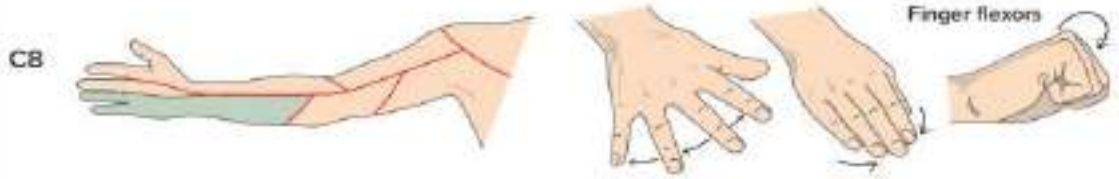

C8 supplies the dermatome of the medial hand and forearm plus the finger flexors.

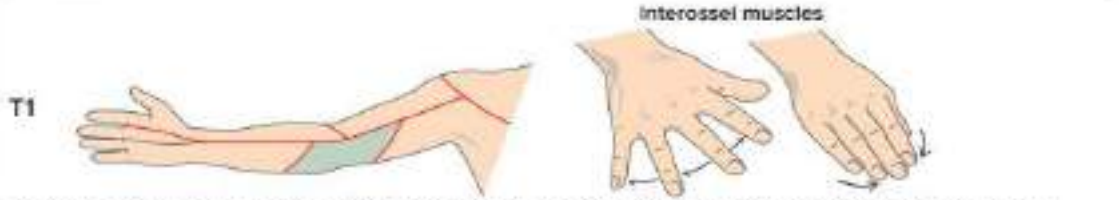

T1 supplies the intrinsic muscles of the hand, the interossei, and the dermatome on the medial upper arm.

- أذيات الضفيرة العضدية:
  - متلازمة مخرج الصدر
  - شلل إرب دوشن
  - شلل كلامبكه
  - اعتلال الضفيرة العضدية

متلازمة مخرج الصدر

Thoracic Outlet Syndrome

- مجموعة من الأعراض والعلامات الناتجة عن انضغاط الحزمة العصبية الوعائية الموجودة فوق الضلع الأول وخلف الترقوة
- أكثر شيوعا عند النساء في سن 20 - 40 عاماً
- تقسم متلازمة مخرج الصدر بناءً على البنية المضغوطة إلى:
  - متلازمة مخرج الصدر العصبية : يحدث فيها انضغاط الضفيرة العضدية وتشكل 95% من الحالات.
  - متلازمة مخرج الصدر الوريدية : يحدث فيها انضغاط الوريد تحت الترقوة وتشكل 3-4% من الحالات.
  - متلازمة مخرج الصدر الشريانية : يحدث فيها انضغاط الشريان تحت الترقوة وتشكل 1% من الحالات لذا يعد أندرها

- **الأسباب**

- عيوب تشريحية: كوجود ضلع رقبي (وهو ضلع زائد يوجد فوق الضلع الأولى) أو وجود شريط ليفي شاذ
- وضعية معيبة: كحني الكتفين أو حمل الرأس بوضعية أمامية
- رض فيزيائي كحادث سيارة ويكون بدء الأعراض بعد الرض الفيزيائي متأخر عادةً
- حركات متكررة للكتف والذراع: كممارسة رياضات معينة (مثل السباحين ورماة البيسبول)أو الجلوس على الكمبيوتر لساعات طويلة
- أورام تضغط على الأعصاب
- آفات وعائية كأمهات الدم أو خثار شرياني أو وريدي

الأعراض

- في متلازمة مخرج الصدر العصبية
  - ألم ونمل يبدأ عادة في العنق أو الكتف ويمتد إلى الجانب الأنسي من الذراع واليد ويمتد أحياناً إلى جدار الصدر الأمامي المجاور
  - العديد من المرضى لديهم اضطراب حسي خفيف إلى متوسط في أماكن توزع C8 T1
  - في الحالات الأكثر حدة يظهر ضعف في العضلات، شعور بالبرد في الساعدين وفي كفتي اليدين
- في متلازمة مخرج الصدر الوعائية
  - ضعف النبض أو عدم وجود نبض في الذراع المصابة
  - برودة الأصابع أو اليدين أو الذراعين
  - تعب الذراع مع النشاط
  - تنميل أو وخز في الأصابع

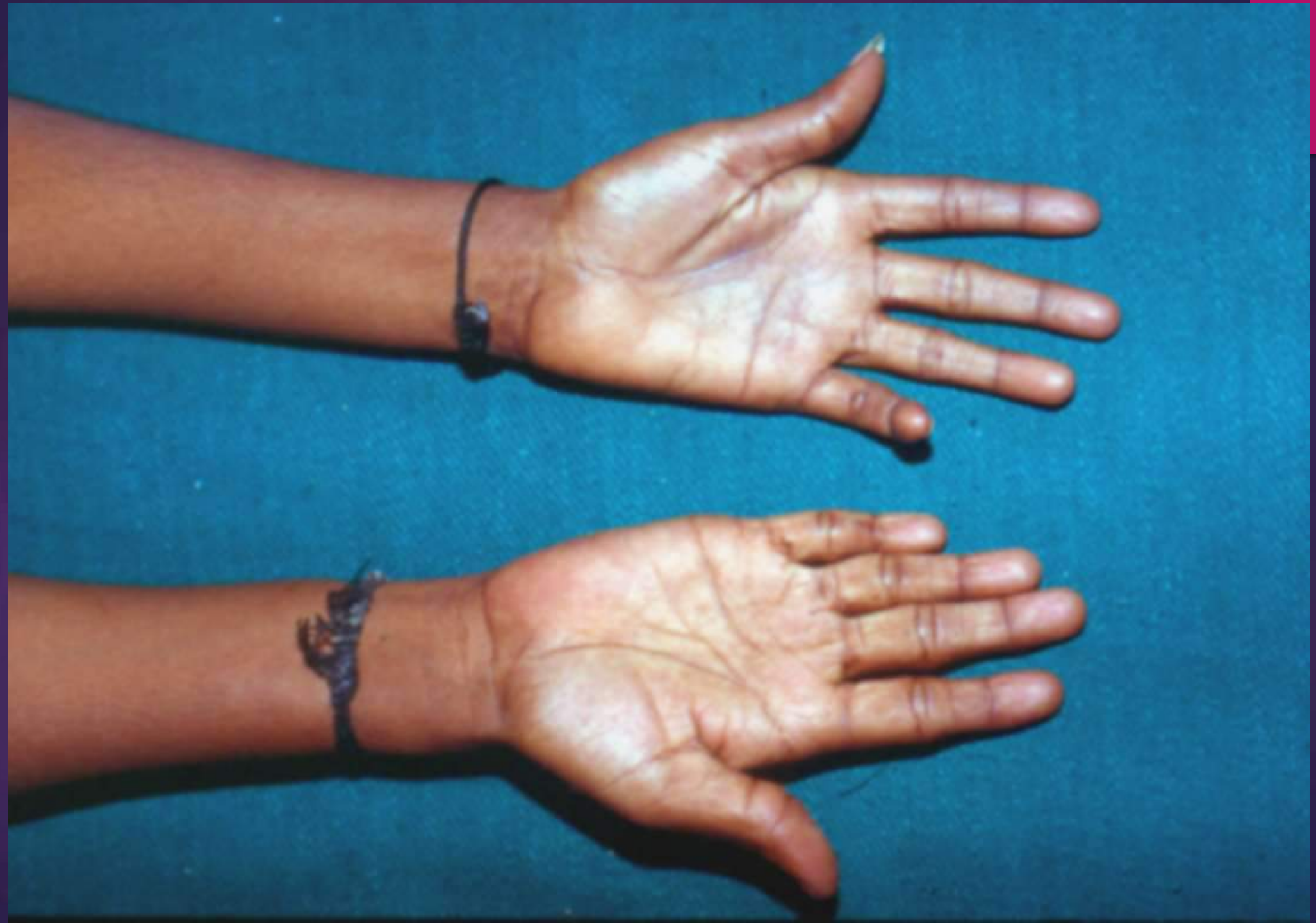

التشخيص

سريريا:

- مناورة فرط بسط العضلات الصدرية وعضلات العنق (وضعية الاستعداد العسكري):والتي تؤدي إلى تضيق المسافة بين عظم الترقوة والضلع الأولى .
- مناورة رايت: فرط رفع الذراعين للأعلى فوق الرأس (فرط التبعيد)، حيث تدل إيجابية هذه المناورة على وجود عائق بمستوى وتر العضلة الصدرية الصغيرة

شعاعيا:

- صور شعاعية بسيطة للصدر والعنق حيث تظهر: (ضلع رقبية ، تشوهات عظمية، التحام ضلع أولى بالثانية، تضخم الناتئ المعترض للفقرة الرقبية السابعة وكسور عظم ترقوة قديمة)

- **العلاج:**
- **أولاً: العلاج غير الجراحي:**
- المعالجة الفيزيائية: يمكن للتمارين أن تقوي العضلات المحيطة بالكتف مما يجعلها قادرة على دعم عظم الترقوة ويتحقق الشفاء في 50% من الحالات.
- مضادات التهاب غير ستيروئيدية
- إنقاص الوزن عند المرضى زائدي الوزن.
- تغيير نمط الحياة وتجنب النشاطات التي تساهم بحدوث هذه المتلازمة

ثانياً: العلاج الجراحي:

- استئصال الضلع الرقبية في حال وجودها.
- إزالة ندوب تالية للرض
- إزالة الخثرات الدموية من الشرايين في حال وجودها.
- إعطاء أدوية حالة للتخثرات في حال وجود خثار وريدي، ومن بعدها يجب الاستمرار في تناول أدوية مضادة لتخثر الدم، مثل الهبارين والوارفارين

شلل إرب:

- أذية تحدث في الجزء العلوي من الضفيرة العضدية وخاصة في الجذور C5,C6
- يسمى أيضا الحثل العضلي الضخامي الكاذب
- تعد عسرة الولادة من أشيع الأسباب
- يشاهد أيضا بحالات السقوط على الكتف مما يؤدي إلى تمطيط الضفيرة وأذية الجذور العلوية
- يظهر بِشكل واضح ونموذجي عندما يكون الطفل مستلقياً والطرف المصاب بجانبه بحيث يكون المرفق مبسوط وبدون أي حركة للطرف

Birth Injury - Shoulder Dystocia with Brachial Plexus Injury

Sample Use Only - Copyrighted

Position of Infant at Time of Presentation

Sagittal (cut) view of a full-term uterus

- أذيات الأعصاب:
  - العصب الإبطي
  - العصب فوق الكتف
  - العصب العضلي الجلدي

- أذيات العضلات:
- العضلات الدالية والمدورة الصغيرة وفوق وتحت الشوك :
- تكون الذراع معلّقة على الجانب بشكل مقرب ومدور للداخل بشكل متوسط ,لا يستطيع المريض تبعيد الذراع .
- العضلتان ثنائية الرؤوس العضدية والعضلة العضدية:
- يحصل غياب لعطف المرفق والذي يكون مبسوطاً بفعل مثلثة الرؤوس ويحصل فقد للاستلقاء وبالتالي فإنّ الساعد يأخذ وضعية الكب

شلل كلامبكه:

- أذية تحدث في الجزء السفلي من الضفيرة العضدية في الجذور C8 T1
- يعرف أيضاً باسم اليد المخلبية الكاملة
- يحدث عند تبعيد الذراع بشكل مفرط وأيضا عند وجود ضلع رقبية
- تصاب العضلات الداخلية لليد وقابضات الأصابع والرسغ
- نقص حس الوجه الأنسي للساعد واليد
- تتظاهر بشكل "يد مخلب" حيث يتم سحب الساعد ويتم فرط بسط المعصم والأصابع مع عطف المفاصل بين السلاميات

D
E

اعتلال الضفيرة العضدية:

- تسمى متلازمة بارسوناج تيرنر
- اعتلال عصبي محيطي يتظاهر سريريا بألم شديد يشمل الكتف والذراع عادة , خلال أيام إلى أسابيع يظهر الضعف العضلي وأكثر العضلات تأثرا هي العضلة ذات الرأسين العضدية وعضلات الكتف , لكن الضعف قد يشمل أي عضلة بالطرف العلوي
- بحالات نادرة يترقى الضعف العضلي إلى شلل تام
- قد تتطور هذه المتلازمة بعد انتان فيروسي ، أو رض خفيف ، أو مجهود بدني أو حتى عملية جراحية ، ولكن غالباً ما يكون السبب غير واضح. النظرية الأكثر شيوعًا هي حدثية مناعية محرضة بإنتان فيروسي
- يتعافى معظم المرضى بشكل عفوي دون أي علاج , ويمثل العلاج الفيزيائي وتسكين الألم الإجراء المتبع في هذه المرحلة

Nerve	Root	Cause of Damage	Result of Damage
Musculocutaneous	C5,C6,C7	Direct damage is rare	Loss of anterior arm muscles
Axillary Nerve	C5,C6	• Dislocation of shoulder • Fractured surgical neck humerous	Loss of deltoid and teres minor
Median Nerve	C5-T1	• Stab to medial arm	Loss of most anterior forearm muscles, thenar muscles and lumbricals 1 & 2.
Radial Nerve	C5-T1	• Fractured humeral shaft through spinal groove • Dislocated/fracture head of radius	Loss of posterior arm and forearm muscles
Ulnar Nerve	C8-T1	• Fracture of medial humeral epicondyle	Loss of small muscles of hand.

شكرا لإصغائكم...